تغییرات مراکز ملانوماکروفاژ کبدی هامور ماهی لکه زیتونی منقوط (*Epinephelus stoliczkae*) در مواجهه با آلاینده کروم

امید کوهکن[1*]
پروین صادقی[2]

۱. کارشناس ارشد گروه زیست دریا، دانشگاه دریانوردی و علوم دریایی چابهار، چابهار، ایران
۲. استادیار گروه زیست دریا، دانشگاه دریانوردی و علوم دریایی چابهار، چابهار، ایران

***مسئول مکاتبات:**
O.kohkan@cmu.ac

تاریخ دریافت: ۱۳۹۵/۰۲/۱۳
تاریخ پذیرش: ۱۳۹۵/۰۸/۱۹
این مقاله برگرفته از طرح پژوهشی است.

چکیده

هدف از این تحقیق مطالعه تأثیرات غلظت‌های تحت کشنده کروم روی مراکز ملانوماکروفاژ در هامور ماهی زیتونی منقوط بود که در سه تیمار ۳/۶، ۷/۳۱ و ۱۴/۶ گرم بر لیتر و پس از گذشت ۷، ۱۴ و ۲۱ روز انجام گرفت. سپس نمونه‌های بافتی آماده و در فرمالین ۱۰ درصد تثبیت شد. پس از آماده‌سازی بافت، آب‌زدایی، شفاف‌سازی و بلوک گیری، مقاطع ۵ میکرومتری از نمونه‌های کبدی تهیه و پس از رنگ‌آمیزی هماتوکسیلین و ائوزین توسط میکروسکوپ نوری مطالعه شد. نتایج تغییرات عمده‌ای را در مراکز ملانوماکروفاژ نشان داد که شدت و اندازه آن‌ها با بالا رفتن غلظت کروم افزایش یافت. تعداد و گستردگی مراکز ملانوماکروفاژ در غلظت ۱۴/۶ و در هر سه بازه زمانی ۲۱ و ۱۴ و ۷ روز با تمامی غلظت‌های دیگر تفاوت معنادار ($P<0/05$) داشت. این در حالی است که خود این غلظت‌ها (۳/۶ و ۷/۳۱ گرم بر لیتر و در تمام‌روزها) باهم تفاوت معنادار نشان ندادند ($P>0/05$). همچنین اندازه مراکز ملانوماکروفاژی در تیمار ۱۴/۶ و ۲۱ روز نسبت به تیمار ۳/۶ گرم در لیتر و پس از ۷ و ۱۴ روز افزایش معنادار ($P<0/05$) نشان داد. این نتایج نشان‌دهنده افزایش تخریب سلول‌های قرمز خون و درنتیجه گسترش مراکز ملانوماکروفاژی کبدی با افزایش زمان مواجهه با کروم بود.

واژگان کلیدی: کروم، ملانوماکروفاژ، هامور ماهی، مواجهه.

مقدمه

آسیب‌شناسی بافتی و مطالعه تغییرات بافتی پارامتری مناسب برای بررسی اثرات آلاینده‌ها و محرک‌های محیطی یک اکوسیستم بر روی موجودات آن محسوب می‌شود (آقا محمدی و همکاران، ۱۳۹۰؛ کوهکن و همکاران، ۱۳۹۳). اهمیت مطالعات بافت‌شناسی در آبزیان به حدی است که حتی به‌عنوان زیرمجموعه‌ای از علم شیلات و آبزی‌پروری در نظر گرفته می‌شود (پوستی و صدیق مروستی، ۱۳۷۸).

ورود مواد آلاینده به محیط و درنتیجه به بدن موجود زنده مطمئناً تغییرات مورفولوژیکی را حداقل در سطح سلول و بافت ایجاد می‌نماید. در این میان مراکز ملانوماکروفاژی (MMC) به‌عنوان یک عارضه بافتی، ممکن است در اندام‌های خون‌ساز ماهیان استخوانی به‌ویژه در قسمت بالایی کلیه، طحال و کبد و برخی اندام‌های دیگر مثل عضلات و درم دیده شود (Kranz, 1989). البته ایجاد مراکز ملانوماکروفازی در کبد به‌ندرت اتفاق می‌افتد و در صورت مشاهده نشان‌دهنده شدت صدمات خواهد بود. مراکز ملانوماکروفاژی درواقع تجمع ماکروفاژهایی است که مواد رسوبی و مواد حاصل از متابولیسم را فاگوسیت می‌کنند. اعلام‌شده است که فعالیت مراکز ملانوماکروفاژی در پارانشیم طحال در ماهی تیلاپیای نیل مستقیماً تحت تأثیر آلودگی محیط ماهی است (Authman *et al.*, 2012). لیپوفوشین، هموسیدرین و ملانین گرانول‌هایی است که در اثر تغییرات محیطی مشاهده‌شده است (Balamurugan *et al.*, 2012). هموسیدرین همان ذخیره و بازیابی مجدد آهن از گلبول‌های قرمز است (Tavares-Dias and Moraes, 2004). در این حالت ماکروفازها با حضور در محل این تجمعات به‌منظور فاگوسیتوز مواد درنهایت منجر به

[Downloaded from jmb.ahvaz.iau.ir on 2025-12-07]

ایجاد مراکز ملانوماکروفازی می‌شوند. با توجه به نسبت‌های مختلف ملانین و لیپوفوشین موجود در مراکز ملانوماکروفاژی، در مقاطع بافتی رنگ آن‌ها بین زرد کمرنگ و سیاه متغیر است (Kranz, 1989).

هامورماهی زیتونی منقوط (*Epinephelus stoliczkae*) یکی از گونه‌های باارزش اقتصادی بالا در سواحل مکران و چابهار است و به فراوانی در مناطق مذکور یافت می‌شود. از طرفی سواحل مکران در سال‌های اخیر فعالیت‌های گسترده صنعتی و توریستی فراوانی را به خود دیده است؛ بنابراین پیش‌بینی می‌شود آبزیان این مناطق با افزایش آلودگی‌های محیطی شدید به‌ویژه فلزات سنگین روبرو شوند (صادقی و همکاران، ۱۳۹۴؛ Sadeghi, *et al.*, 2015). آلودگی محیط‌های آبی توسط فلزات سنگین دارای اهمیت ویژه‌ای است، چراکه فلزات سنگین غیرقابل تجزیه بوده و دارای پایداری بالایی هستند (عروجعلی و همکاران، ۱۳۹۲) و از طرف دیگر با افزایش فعالیت‌های بشری بر میزان این آلاینده‌ها در محیط و به‌ویژه اکوسیستم‌های آبی روزبه‌روز افزوده می‌شود. کروم به‌عنوان یک آلاینده محیطی مهم، در اثر فعالیت‌های مختلف انسانی و صنعتی به محیط‌های آبی وارد می‌شود و جزء آلاینده‌های دارای اولویت قرار دارد (Irwin *et al.*, 1997). این فلز عامل ایجاد تغییرات بافتی و آسیب به ساختارهای مختلف بافتی می‌شود (صادقی و همکاران، ۱۳۹۴؛ Mishra and Mohanty, 2008) و باعث تحریک پاسخ‌های فیزیولوژیکی، سلولی، بیوشیمیایی، هیستولوژیکی و رفتاری می‌شود. صادقی و کوهکن (۱۳۹۵) بامطالعه اثرات هیستوپاتولوژیک آلاینده کروم در کبد و آب‌شش هامور ماهی صدماتی از قبیل نکروز، واکوئولاسیون، اتساع سینوزوئیدی، هایپرپلازی و هایپرتروفی اپیتلیال آب‌ششی، جدا شدن اپیتلیوم و چماقی شدن را مشاهده کردند. این نتایج نشان‌دهنده سمیت بالای کروم در این اندام‌ها بوده و ازآنجاکه کبد ارگانی است که متابولیسم مواد غیر زیستی را انجام می‌دهد و سم‌زدایی نیز در این ارگان صورت می‌پذیرد، مطمئناً تأثیر آن بیشتر بوده و تغییرات هیستوپاتولوژیک قابل‌مشاهده‌ای در آن ایجاد خواهد کرد. یکی از این تغییرات مراکز ملانوماکروفاژی است که نشان‌دهنده اثرات سمی کروم بر ماهی می‌باشد. هدف از این تحقیق بررسی اثرات ناشی از غلظت‌های مختلف کروم بر پراکنش و توزیع مراکز ملانوماکروفاژی کبدی در هامور ماهی زیتونی منقوط است.

مواد و روش‌ها

در این مطالعه به‌منظور مواجهه سازی ماهیان هامور زیتونی از روش تست حمام یا BC (Bath Challeng) استفاده گردید. ابتدا تعداد ۲۰۰ قطعه ماهی با میانگین طولی (Mean±SE) ۲۹/۶±۲/۲ سانتی‌متر و میانگین وزنی ۳۸۹/۵±۹۲/۴ گرم از سواحل مکران و خلیج چابهار صید و پس از انتقال به آزمایشگاه توسط مخزن انتقال زنده، به مدت دو هفته جهت آداپتاسیون در تانکرهای فایبرگلاس در مرکز تحقیقات شیلات آب‌های دور چابهار نگهداری شدند. در تمام این مدت آب تانکرها هوادهی و ازنظر گرما بررسی گردیده و به میزان ۲ درصد وزن بدنشان توسط گوشت تازه در دو وعده صبح و عصر تغذیه گردیدند. تعداد ۳ تیمار مختلف با توجه به غلظت حد کشنده متوسط کروم برای هامور ماهی زیتونی منقوط (صادقی و همکاران، ۱۳۹۴) حاوی سه غلظت کروم (۳/۶، ۷/۳۱ و ۱۴/۶ گرم بر لیتر معادل ۵، ۱۰ و ۲۰ درصد LC_{50}) با سه تکرار و یک شاهد در نظر گرفته شد و تعداد ۱۲ قطعه ماهی در هر تیمار قرار داده شد. طول دوره مواجهه ۲۱ روز بوده و در این مدت تمام فاکتورهای فیزیکوشیمیایی مرتباً چک شده و سعی گردید شرایط تمام تانک‌ها ثابت باقی بماند و تنها تفاوت در غلظت کروم باشد.

نمونه‌برداری پس از مواجهه سازی و باگذشت ۷، ۱۴ و ۲۱ روز انجام گرفت و قطعاتی از بافت کبد جداسازی و در فرمالین ۱۰ درصد تثبیت و به آزمایشگاه منتقل شد. پس از ۴۸ ساعت مراحل آماده‌سازی بافت، شامل آب‌زدایی و شفاف‌سازی انجام گرفت و بلوک‌های پارافینه تهیه گردید. درنهایت مقاطع ۵ میکرومتری توسط میکروسکوپ روتاری تهیه و پس از رنگ‌آمیزی هماتوکسیلین و ائوزین توسط میکروسکوپ نوری مطالعه شد.

[Downloaded from jmb.ahvaz.iau.ir on 2025-12-07]

تغییرات کمی در اندازه و تعداد MMC کبدی توسط لنز اپتیک مدرج اندازه‌گیری شد و نتایج بر اساس مقاله Kranz (۱۹۸۹) به‌صورت توزیع فراوانی (فرکانس) برای هر برش از کبد، درصد فضای ملانوماکروفاژ به سطح کل کبدی و متوسط اندازه MMCها در هر برش بیان شدند. داده‌های مربوط به هر سنجش به‌صورت مقدار میانگین±خطای استاندارد نشان‌دهنده شد و اختلاف بین نتایج و مقایسه میانگین نمونه‌ها با سطح اطمینان ۹۵ درصد توسط آزمون سنجش واریانس یک‌طرفه (One-way ANOVA) و نرم‌افزار SPSS ویرایش ۲۲ صورت پذیرفت.

نتایج

کبد در نمونه‌های شاهد حاوی هپاتوسیت‌های چندوجهی با هسته درشت و مرکزی بوده و ساختار طبیعی خود را حفظ کرده بود (شکل ۱). در برش‌های کبد ماهیان شاهد در تمامی تانکرها هیچ موردی از تشکیل مراکز ملانوماکروفاژ مشاهده نگردید.

در تیمارهای حاوی کروم در غلظت‌های بالا، برش‌های کبدی دارای مراکز ملانوماکروفاژ فراوان بوده که شدت و اندازه آن‌ها با بالا رفتن غلظت مواجهه افزایش نسبی نشان داد. در برش‌های بافتی هم MMC و هم ماکروفاژهای منفرد به‌واسطه پیگمان‌های سیتوپلاسمی (زرد متمایل به قهوه‌ای تا سیاه) در پارانشیم کبدی قابل‌تشخیص بودند (شکل ۲). *به‌طوری‌که* در تیمار ۱۴/۶ گرم بر لیتر و باگذشت ۲۱ روز مواجهه هامور ماهی زیتونی منقوط با کروم، گستردگی و فرکانس مراکز ملانوماکروفاژ شدیداً افزایش نشان داد و در تمامی برش‌ها و نمونه‌ها این مراکز دیده شد (شکل ۳).

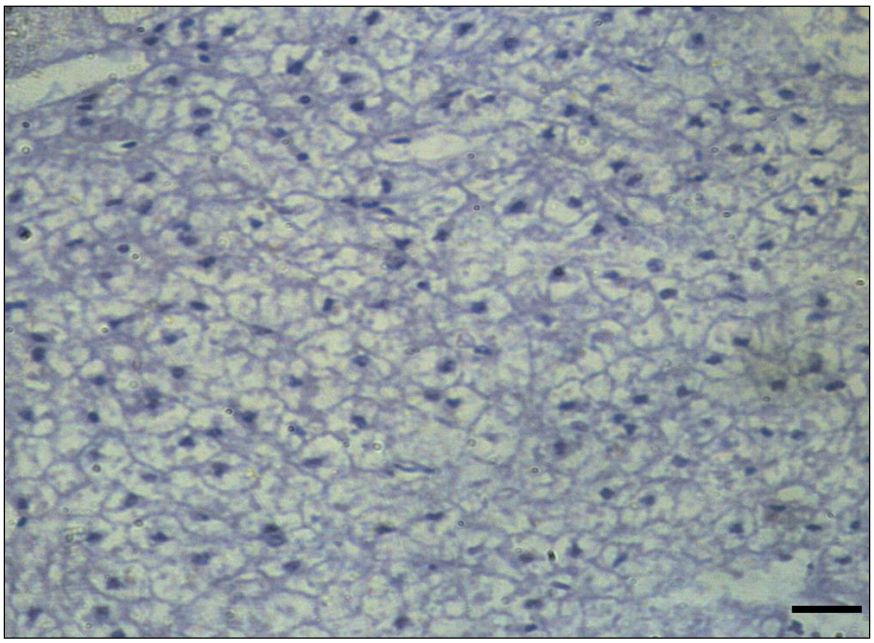

شکل ۱: برش میکروسکوپی از کبد هامور ماهی زیتونی منقوط گروه شاهد. ساختار کبد حالت طبیعی داشته و هپاتوسیت‌ها با شکل چندوجهی و هسته‌های درشت مرکزی قابل‌مشاهده هستند (H&E، ٤٠X).

[Downloaded from jmb.ahvaz.iau.ir on 2025-12-07]

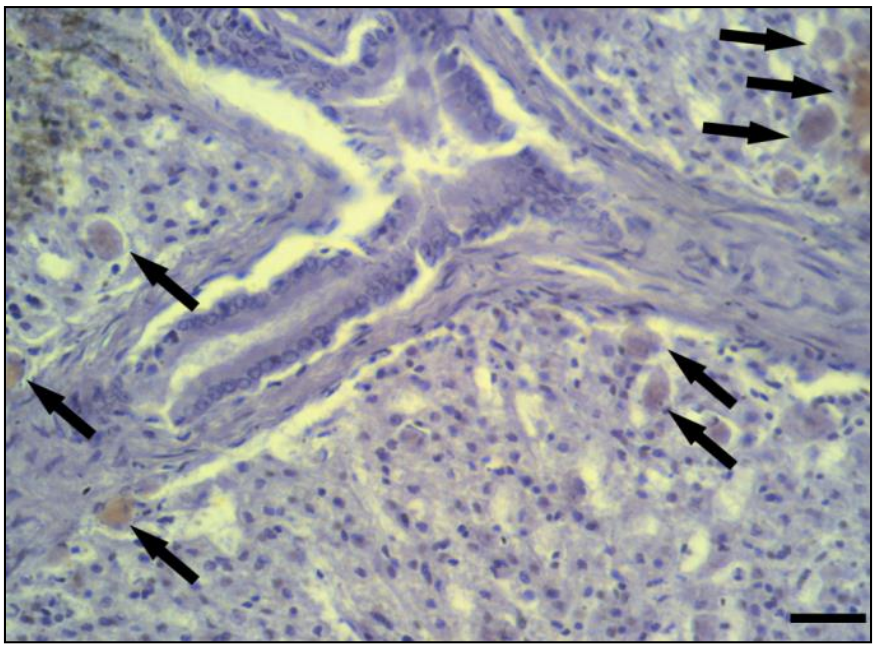

شکل ۲: برش میکروسکوپی از کبد هامور ماهی زیتونی منقوط مواجه شده با کروم ١٤/٦ گرم بر لیتر و پس از ۷ روز. فلش‌ها ماکروفاژهای منفرد و مراکز ملانوماکروفاژی در حال شکل‌گیری را نشان می‌دهند (H&E، ۲۰X).

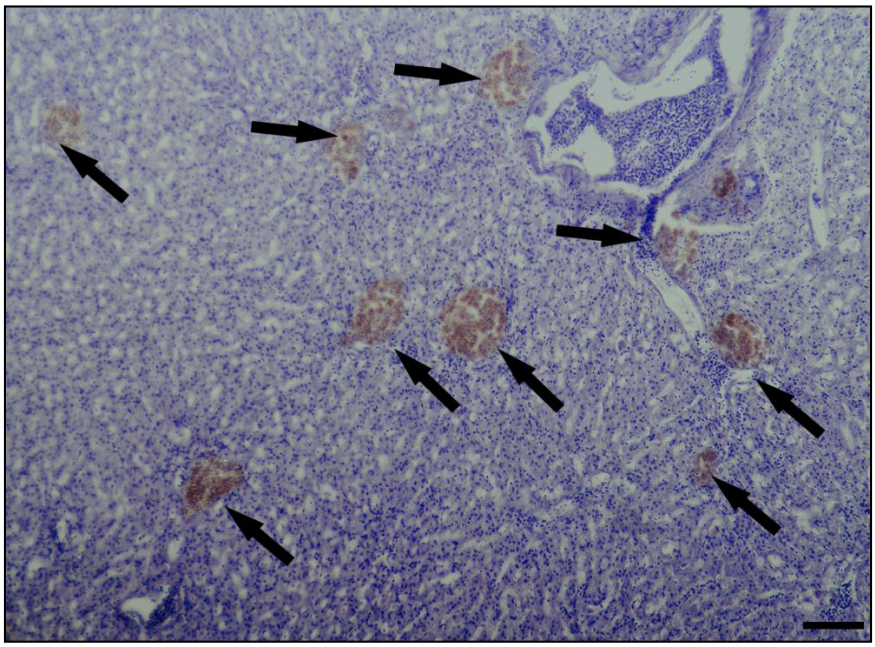

شکل ۳: برش میکروسکوپی از کبد هامور ماهی زیتونی منقوط مواجه شده با کروم ١٤/٦ گرم بر لیتر و پس از ۲۱ روز. فلش‌ها مراکز ملانوماکروفاژ را نشان می‌دهند که دارای گستردگی بالایی بوده و در اندازه‌های مختلف قابل‌مشاهده هستند (H&E، ۱۰X).

[Downloaded from jmb.ahvaz.iau.ir on 2025-12-07]

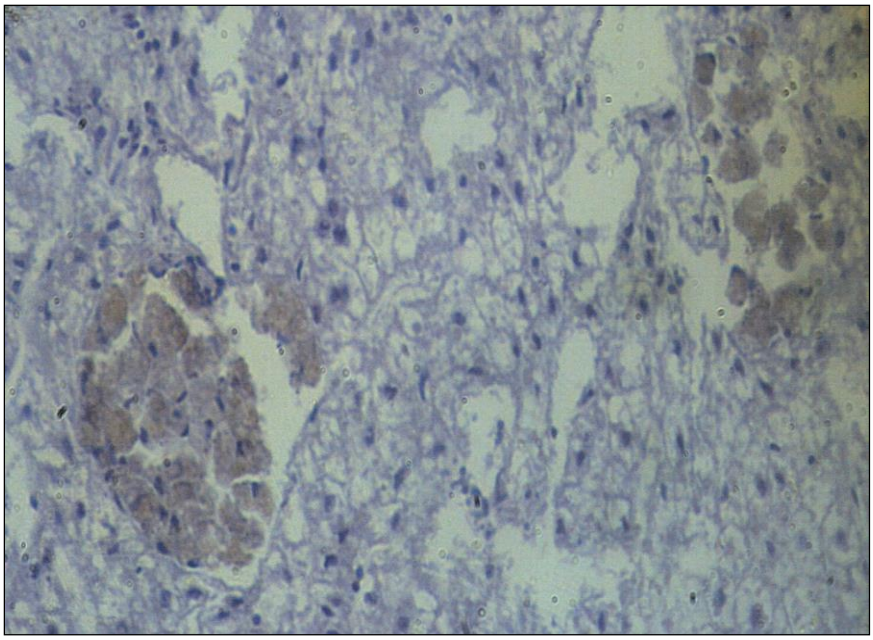

شکل ٤: برش میکروسکوپی از کبد هامور ماهی زیتونی منقوط مواجه شده با کروم ١٤/٦ گرم بر لیتر و پس از ۲۱ روز. تجمعات ماکروفاژی شکل‌دهنده مراکز به‌خوبی قابل‌مشاهده هستند (H&E، ٤٠X).

تعداد و گستردگی مراکز ملانوماکروفاژ در غلظت ۱۴/۶ و در هر سه بازه زمانی ۲۱ و ۱۴ و ۷ روز با تمامی غلظت‌های دیگر تفاوت معنادار داشت. این در حالی است که این غلظت‌ها باهم تفاوت معنادار نشان ندادند؛ اما سایر غلظت‌ها بااینکه اختلاف زیادی در گستردگی و اندازه نشان دادند اما این اختلاف معنادار نبود. افزایش اندازه در تیمارهای دارای مراکز ملانوماکروفاژ، با افزایش میزان کروم ارتباط مستقیم داشت، اما تنها متوسط اندازه MMCها در تیمار ۱۴/۶ و ۲۱ روز با تیمار ۳/۶ گرم در لیتر و پس از ۷ و ۱۴ روز تفاوت معنادار نشان داد و سایر تیمارها تفاوت معناداری باهم نشان ندادند. نتایج مربوط به فرکانس، درصد ملانوماکروفاژ به‌کل کبد و متوسط اندازه مراکز ملانوماکروفاژ در جدول شماره ۱ نشان داده‌شده است.

جدول ۱: متوسط اندازه و فرکانس MMCهای کبدی در هامور ماهی زیتونی منقوط در غلظت‌های مختلف کروم.

غلظت کروم (گرم در لیتر)	۳/۶			۷/۳۱			۱۴/۶		
مدت (روز)	۷	۱۴	۲۱	۷	۱۴	۲۱	۷	۱۴	۲۱
اندازه (میکرومترمربع)	۱۱۳/۰±۸۳/۵^{b}	۲۲۱/۸±۸۲/۴^{b}	۴۵۳/۵±۱۳۲/۷	۴۴۵/۶±۵۸/۵	۶۸۲/۲±۱۰۳/۰	۶۹۸/۹±۹۷/۴	۶۷۱/۳±۶۷/۲	۹۸۴/۳±۸۳/۵	۱۰۳۱±۱۰۳/۲^{a}
نسبت MMC به سطح کل (درصد)	۰/۵±۰/۴	۱/۱±۰/۶	۱/۷±۰/۵	۲/۳±۰/۴	۳/۱±۰/۲	۴/۴±۰/۵	۴/۳±۰/۴	۴/۹±۰/۴	۵/۷±۰/۵
فرکانس (تعداد در میلی‌متر مربع)	۹,۱± ۳/۳.^{b}	۱۱/۲±۲/۴^{b}	۱۲/۵±۳/۴^{b}	۲۲/۱±۲/۲^{b}	۱۹/۹±۴/۱^{b}	۱۸/۴±۱/۲^{b}	۳۵/۳±۳/۹^{a}	۴۰/۱±۲/۴^{a}	۴۴/۲±۳/۶^{a}

حروف متفاوت نشان‌دهنده تفاوت معنادار می‌باشد.

[Downloaded from jmb.ahvaz.iau.ir on 2025-12-07]

بحث و نتیجه‌گیری

افزایش تعداد و اندازه مراکز ملانوماکروفاژیک و درنتیجه بالا رفتن درصد فضای اشغالی به حجم کل کبدی در تمامی غلظت‌ها نسبت مستقیم با غلظت کروم موجود در تیمار داشت. به‌نحوی‌که تقریباً در تمامی نمونه‌ها نتایج مشاهده‌شده نشان داد که بالا رفتن میزان کروم در محیط اطراف ماهی منجر به افزایش چشمگیر اندازه و تعداد ماکروفاژها و تجمعات ماکروفاژی شده است. افزایش معنادار اندازه و تعداد مراکز در تیمار ۱۴/۶ گرم بر لیتر با تیمار ۳/۶ گرم بر لیتر به این معنی است که حتی در تیمارهای فاقد تفاوت معنی‌دار هم تغییرات در تعداد و اندازه وجود دارد و به‌مرور بالا رفته است که با مشاهدات تأیید شد.

مونوسیت‌ها سلول‌های مهاجر خون هستند و قادرند که خون را ترک کرده و به داخل بافت‌ها نفوذ کنند که در این حالت به آن ماکروفاژ می‌گویند. در ماهیان عالی ماکروفاژها در مراکزی تمرکز می‌یابند که به‌صورت اولیه در مراکز خون‌ساز و درگیر در آن ظاهر می‌شوند (Agius, 1980; Ledic-Neto *et al.*, 2014). حتی باوجود هیچ‌گونه تغییر در میزان مونوسیت‌های موجود در خون ممکن است مراکز ملانوماکروفاژ افزایش یابد (Ledic-Neto *et al.*, 2014). این مراکز دارای اعمال فیزیولوژیک مهمی از قبیل ذخیره اریتروسیت، کاتابولیسم و بازیابی مواد دخیل در خون‌سازی مثل آهن می‌باشند (Messeguer *et al.*, 1994; Quesada *et al.*, 1990; Tsujii and Seno, 1990). نتایج مشاهده‌شده در این تحقیق نشان داد که افزایش بافت‌های ملانوماکروفاژیک بیشتر با افزایش سطح مراکز به سطح کل کبد همراه بود تا نسبت به فرکانس این مراکز. این بدان معناست که مراکز ملانوماکروفاژیک جدید با مراکز قبلی یکجا تجمع می‌یابند (Kranz, 1989).

کاهش جزئی فرکانس مراکز ملانوماکروفاژ ممکن است به دلیل ترکیب و یکی شدن این مراکز باشد که از طرف دیگر باعث بالا رفتن میزان سطح مراکز نسبت به سطح کل می‌گردد و این امر در مشاهدات تحقیق حاضر تأیید گردید. Kranz در سال ۱۹۸۹ بامطالعه مراکز ملانوماکروفاژ طحالی در *Limanda limanda* نتایج مشابهی گزارش داد. وی در این مطالعه به بررسی تغییرات مراکز ملانوماکروفاژیک در سه گروه مختلف پرداخت و نتایج را به‌صورت فرکانس، متوسط اندازه مراکز و درصد سطح مراکز به سطح کل بیان کرد. مواردی از افزایش تعداد، اندازه و محتوای رنگ‌دانه‌ای ماکروفاژها در مقایسه با ماهیان سالم در پاسخ به شرایط استرس‌زا گزارش‌شده است (Elston *et al.*, 1997). Nowak و Kingsford (۲۰۰۳) در مواجهه ماهی *Tandanus tandanus* با آلودگی‌های محیطی افزایش در تعداد و میانگین اندازه در هپاتوسیت‌های کبدی را مشاهده کردند. مشابه این نتایج در تحقیق حاضر نیز مشاهده گردیده است. تغییر در مراکز ملانوماکروفاژ می‌تواند به‌عنوان یک بیومارکر حساس و قابل‌اعتماد برای مطالعه ایمنیایی توکسیکولوژی مطرح باشد (Balalmurugan *et al.*, 2012; Fournier *et al.*, 2001). تفاوت معنادار در اندازه مراکز ملانوماکروفاژ در غلظت ۱۴/۶ گرم بر لیتر و ۲۱ روز ازنظر میزان بسیار نزدیک به غلظت‌های فاقد تفاوت معنادار بود. این نتایج نشان داد که کروم روی تعداد مراکز ملانوماکروفاژ تأثیرگذار بوده و این افزایش می‌تواند به‌عنوان یک مکانیسم آداپتاسیون در مواجهه با کروم عمل کند (Ledic-Neto *et al.*, 2014). تحقیقات نشان داده است که بیشتر مراکز ملانوماکروفاژ درگیر فاگوسیتوز آهن بیولوژیک با منشأ اریتروسیت‌ها می‌باشد، این امر در ماهیان سالم به‌ندرت مشاهده می‌شود. البته باید این موضوع را هم در نظر داشت که تجمع بیش‌ازحد آهن و تشکیل هموسیدرین یک حالت پاتولوژیک خواهد بود، بنابراین افزایش تجمعات مراکز ملانوماکروفاژی می‌تواند بیانگر یک حالت غیرطبیعی و پاتولوژیک باشد (Wolke *et al.*, 1985). کبد درواقع مهم‌ترین ارگان دخیل در شکستن و تخریب اریتروسیت‌هاست که این امر از میزان سلول‌های فاگوسیتیک قابل‌تشخیص است. وظیفه اریتروسیت‌ها انتقال اکسیژن و دی‌اکسید کربن است که به‌وسیله هموگلوبین انجام می‌پذیرد. نتایج تحقیق حاضر نشان داد که کروم به‌ویژه در غلظت‌های بالاتر و مدت‌زمان طولانی‌تر باعث تغییر در فاکتورهای کبدی و ایجاد مراکز ملانوماکروفاژیک گسترده می‌گردد که نتیجه این امر افزایش تخریب اریتروسیت‌ها در کبد خواهد بود. از طرف دیگر هر چه میزان غلظت کروم بالاتر باشد میزان تغییرات افزایش نشان می‌دهد اگرچه در برخی غلظت‌ها این تفاوت معنادار نبود، این حالت در مورد مدت‌زمان نیز مشاهده گردید؛ بنابراین زمان مواجهه و غلظت کروم به‌عنوان دو فاکتور مهم در میزان آلایندگی کروم و گستردگی صدمات هیستوپاتولوژیک مؤثر بود.

[Downloaded from jmb.ahvaz.iau.ir on 2025-12-07]

منابع

آقامحمدی، م.، فرخی، ف. و توکمه چی،ا.، ۱۳۹۰. بررسی اثرات سمی غلظت‌های مختلف علف‌کش پاراکوات بر بافت کبد ماهی قزل‌آلای رنگین‌کمان پرورشی *rainbow trout*. همایش ملی تغییر اقلیم و تأثیر آن بر کشاورزی و محیطزیست.

پوستی، ا. و صدیق مروستی، م.، ۱۳۷۸. اطلس بافت‌شناسی ماهی- اشکال طبیعی و آسیب‌شناسی (تألیف تاکاشی هایبیا)، انتشارات دانشگاه تهران، ۲۵۲ ص.

صادقی، پ.، کازرونی، ف.، سواری، ا.، موحدی نیا، ع.، صفاهیه، ع. و اژدری، د.، ۱۳۹٤. بررسی تغییرات سطوح هورمون اریتروپوئیتین و ضایعات پاتولوژیک بافت کلیه هامور ماهی لکه زیتونی منقوط (*Epinephelus stoliczkae*) در پاسخ به آلاینده کروم. اقیانوس‌شناسی، ۲۲(۶): صفحات ۱۲۷- ۱۱۵.

صادقی، پ. و کوهکن، ا.، ۱۳۹۵. مطالعه هیستوپاتولوژیک آب‌شش و کبد هامور ماهی لکه زیتونی منقوط (*Epinephelus stoliczkae*) تحت تأثیر کروم. فیزیولوژی و بیوتکنولوژی آبزیان، ۳(۳): صفحات ۴۹-۲۹.

عروجعلی، م.، پیکان حیرتی، ف.، درافشان، س. و صوفیانی، ن.، ۱۳۹۲. اثر غلظت‌های تحت کشنده کادمیوم بر برخی تغییرات بافتی در آب‌شش بچه تاس ماهی استرلیاد پرورشی (*Acipenser ruthenus*). مجله علمی شیلات ایران، ۲۲(۴): صفحات ۸۲- ۷۱.

کوهکن، ا.، عبدی، ر.، سلیقه زاده، ر. و جادی، ی.، ۱۳۹۳. آسیب‌شناسی بافتی ناشی از مسمومیت تحت حاد علف‌کش پاراکوات در بافت کبد ماهی بنی انگشت قد (*Barbus sharpeyi*). پاتوبیولوژی مقایسه‌ای، ۱۱(۱): صفحات ۱۱۷۲-۱۱۶۷.

Agius, C., 1980. Phylogenetic development of melanomacrophage centers in fish. Journal of Zoology, 191(1): 11-31.

Authman, M. M. N., Abbas, W.T. and Gaafar, A. Y., 2012. Metals concentrations in Nile tilapia *Oreochromis niloticus* from illegal farm in AL-Minufiya Province, Egypt, and their effects on some tissues structures. Ecotoxicology and Environmental Safety, 84(1): 163-172.

Balamurugan, S., Deivasigamani, B., Kumaran, S., Sakthivel, M., Rajsekar, T. and Priyadharsini, P., 2012. Melanomacrophage centers aggregation in *P. lineatus* spleen as bioindicator of environmental change. Asian Pacific Journal of Tropical Diseases, 2(2): 635-638.

Elston, R. A., Drum, A.S., Pearson, W. H. and Parker, K., 1997. Health and condition of pacific herring *Clupea pallasi* from Prince William Sound, Alaska, 1994. Diseases of Aquatic Organisms, 31, (2): 109-126.

Fournier, J. W., Summers, J. K., Courtney, L. A., Engle, V. D. and Blazer, V. S., 2001. Utility of splenic macrophage aggregates as an indicator of fish exposure to degraded environments. Journal of Aquatic Animal Health, 13(2): 105-116.

Irwin, R. J., Van Mouwerik, M., Stevens, L., Seese, M. D. and Basham, W., 1997. Environmental contaminants encyclopedia. National Park Service, Water Resources Division, Fort Collins, Colorado. Distributed within the Federal Government as an Electronic Document (Projected public availability on the internet or NTIS: 1998).

Kranz, H., 1989. Changes in splenic melano-macrophage centres of dab Limanda limanda during and after infection with ulcer disease. Deases of Aquatic Organisms, Vol, 6. Pp. 167-173.

Ledic-Neto, J., Dotta, G., Garcia, P., Brum, A., Gonçalves, E. L. T. and Martins, M. L., 2014. Haematology and melanomacrophage centers of Nile tilapia fed supplemented diet with propolis. Acta Scientiarum. Biological Sciences, 36(3): 263-269.

Messeguer, J., Lopez-ruis, A. and Esteban, M. A., 1994. Melano-macrophages of the seawater teleosts, sea bass (*Dicentrarchus labrax*) and gilthead seabream (*Sparus aurata*): morphology, formation and possible function. Cell and Tissue Research, 277(1): 1-10.

Mishra, A. K. and Mohanty, B., 2008. Acute toxicity impacts of hexavalent chromium on behavior and histopathology of gill, kidney and liver of the freshwater fish, *Channa punctatus* (Bloch). Environmental Toxicology and Pharmacology, 26: 136-141.

Nowak, B. F. and Kingsford, M. J., 2003. Exposure to thiodan1 results in lipofucsin accumulation in hepatocytes of the freshwater catfish *Tandanus tandanus*. Diseases of Aquatic Organisms, 56 (2): 135-143.

Quesada, J., Villena, M. I. and Agulleiro, B., 1990. Structure of the spleen of the sea bass (Dicentrarchus labrax): A light and electron microscopic study. Journal of Morphology, 206(3): 273-281.

[Downloaded from jmb.ahvaz.iau.ir on 2025-12-07]

Sadeghi, P., Kazerouni, F., Savari, A., Movahedinia, A., Safahieh, A. and Ajdari, D., 2015. Application of biomarkers in Epaulet grouper (Epinephelus stoliczkae) to assess chromium pollution in the Chabahar Bay and Gulf of Oman. Science of the Total Environment, 518–519: 554–561.

Tavares-dias, M. and Moraes, F. R., 2004. Hematologia de peixes teleósteos. 1. ed. Ribeirão Preto: M. TavaresDias.

Tsujii, T. and Seno, S., 1990. Melano-macrophage centers in the aglomerular kidney of the sea horse (Teleosts): morphologic studies on its formation and possible function. Anatomical Record, 226 (4): 460-470.

Wolke, R. E., Murchelano, R. E., Dickstein, C. D. and George, C. J., 1985. Preliminary evaluation of the use of macrophage aggregates (MA) as fish health monitors. Bullet environmental Contamination Toxicology, 35: 222-227.

[Downloaded from jmb.ahvaz.iau.ir on 2025-12-07]