بررسی ضایعات آسیب‌شناسی آبشش سیاه در میگوی سفید غربی (*Litopenaeus vannamei*) در مزارع پرورشی استان بوشهر

محمد خلیل پذیر[۱]
علی قوام‌پور[۲]
اشکان اژدری[۳]
محمدعلی نظاری[۴]

۱، ۲، ۳، ۴. پژوهشکده میگوی کشور، موسسه تحقیقات علوم شیلاتی کشور، سازمان تحقیقات آموزش و ترویج کشاورزی (AREO)، بوشهر، ایران.

***مسئول مکاتبات:**
m.pazir@areeo.ac.ir

کد مقاله:۱۳۹۸۰۱۰۶۶۵
تاریخ دریافت: ۱۳۹۷/۰۸/۲۲
تاریخ پذیرش: ۱۳۹۷/۱۱/۲۹
این مقاله برگرفته از طرح پژوهشی است.

چکیده

هدف از این مطالعه بررسی ضایعات بافتی ناشی از بیماری آبشش سیاه و علل ایجادکننده آن در میگوهای پرورشی سفید غربی (*Litopenaeus vannamei*) ۸۵-۸۰ روزه با میانگین وزنی ۱۵-۱۳ گرم واقع در مجتمع پرورش میگوی دلوار استان بوشهر در طول ماه‌های مرداد تا شهریور ۱۳۹۶ انجام شد. بررسی لام مرطوب و مقاطع بافتی تهیه‌شده از آبشش میگوهای مبتلابه آبشش سیاه حاکی از نکروز شدید لاملاهای اولیه و ثانویه به‌هم‌ریختگی محور مرکزی لاملاهای آبششی همراه با ازهم‌پاشیدگی و متورم شدن رشته‌های آبششی بود. همچنین در لاملاهای ثانویه علاوه بر چسبندگی رشته‌های آبششی، تجمع سلول‌های خونی در انتهای لاملاها مشاهده شد. نکروز سلول‌های اپی‌تلیال با متراکم و تکه‌تکه شدن هسته سلول‌ها همراه بااتصال انگل تک‌یاخته اپیستیلیس (*Epistylis*) از علائم بارز آسیب‌شناسی آبشش‌ها بود. حضور بالای تک‌یاخته اپیستیلیس با شیوع ۸۴/۵۸ درصد در بافت آبشش نشان‌دهنده شرایط مناسب بافت آبششی آسیب‌دیده برای کلونیزه شدن این تک‌یاخته می‌باشد. همچنین افزایش رسوب فیتوپلانکتون‌های تلف‌شده و ضایعات ناشی از فولینگ بر روی رشته‌های آبششی به‌عنوان عامل تشدیدکننده بیماری محسوب می‌گردد. بر اساس نتایج به‌دست‌آمده می‌توان اذعان کرد که تک‌یاخته‌ها به‌عنوان یک عامل ایجادکننده بیماری آبشش سیاه، در میگوهای سفید غربی پرورشی (*L.vannamei*) مزارع پرورش میگوی دلوار استان بوشهر مطرح می‌باشند. با توجه بااینکه آبشش سیاه درواقع توسط عوامل محیطی و عفونی متعددی ازجمله عوامل قارچی و باکتریایی می‌تواند ایجاد شود، لیکن در این مطالعه هیچ‌گونه عامل بیماری‌زای دیگری جداسازی نشد. ازاین‌رو در مطالعات بعدی به تحقیقات جامع‌تری به‌منظور جداسازی و شناسایی عامل اولیه بیماری به‌منظور مدیریت بهداشتی و درمان نیاز است.

واژگان کلیدی: آبشش سیاه، میگوی سفید غربی، تک‌یاخته اپیستیلیس، آسیب‌شناسی..

مقدمه

آبزی پروری نقش مهمی در تأمین مواد غذایی دارد به‌طوریکه توانسته منجر به اشتغال میلیون‌ها نفر شود. این صنعت به عنوان یک فعالیت مهم اقتصادی در سطح جهانی محسوب می‌گردد (Karthikeyan *et al*., 2015). امروزه با توجه به افزایش تقاضا برای مصرف آبزیان بویژه میگو این صنعت به سرعت در سرتاسر جهان بویژه در مناطق گرمسیری از قبیل جنوب شرق آسیا و آمریکای لاتین گسترش پیدا کرده است (Mude and Ravuru, 2015). هم اکنون در میان گونه‌های پرورشی، میگوی سفید غربی (*Litopenaeus vannamei*) به عنوان یکی از گونه‌های مهم اقتصادی در بسیاری از مناطق جهان با شرایط آب و هوایی مختلف پرورش داده می‌شود (Alcivar-Warren *et al*., 2007)، به‌طوریکه بیش از ۹۰ درصد از سهم صنعت پرورش میگو در نیم کره غربی متعلق به این گونه است. عمده کشورهای پرورش دهنده این گونه شامل کشورهای چین، تایلند، هند، اندونزی و آمریکای جنوبی و مرکزی می‌باشند (Alcivar-Warren *et al*., 2007; Pushparajan

[Downloaded from jmb.ahvaz.iau.ir on 2025-07-08]

and Soundarapandian, 2010). در این میان در طی دو دهه اخیر، توسعه و پیشرفت این صنعت در داخل کشور از رشد چشمگیری برخوردار بوده است به‌گونه‌ای که در حال حاضر بیش از ۶۰۰۰۰ هکتار زمین را به خود اختصاص داده است. گونه غیربومی میگوی سفید غربی اولین بار در سال ۱۳۸۴ به عنوان گونه جایگزین میگوی سفید هندی (*Fenneropenaeus indicus*) به‌منظور ایجاد تنوع گونه‌ای و مقابله با بیماری لکه سفید وارد کشور شد. این گونه هم اکنون به عنوان گونه نخست پرورشی کشور محسوب می‌گردد. با این وجود در طی سال‌های اخیر شیوع بسیاری از بیماری‌های عفونی از جمله بیماری‌های ویروسی، باکتریایی، قارچی و انگلی منجر به این شده که میزان تولید این موجود به شدت کاهش یابد. با اینکه سیستم پرورش میگوی کشور بر اساس سیستم نیمه متراکم بنا نهاده شده است، بسیاری از پرورش دهندگان میگو به منظور برداشت بیشتر محصول و افزایش تولید در واحد سطح بدون هر گونه تغییر در ساختار استخرهای پرورشی اقدام به پرورش میگو بصورت متراکم (بیش از ۳۰ قطعه در متر مربع) نموده‌اند. این رویکرد با مشکلات عدیده‌ای از جمله کاهش سایز در زمان برداشت، شیوع بیماری‌های واگیردار و کاهش بازماندگی همراه بوده است (مجیدی‌نسب، ۱۳۷۷). یکی از مهمترین بیماری‌هایی که در سال‌های اخیر با تلفات زیادی بویژه در اواخر دوره پرورش همراه بوده، بیماری آبشش سیاه می‌باشد. بیماری آبشش سیاه اولین بار در سال ۱۹۶۸ توسط Ishikawa در کشور ژاپن در میگوی ژاپنی (*Penaeus japonicas*) گزارش شد (Khoa *et al*., 2004). این بیماری در میگوهای خانواده پنائیده (Penaeidae) بسیار متداول می‌باشد بویژه در زمان افزایش تراکم فیتوپلانکتون‌ها در آب، عدم آماده سازی مناسب استخر قبل از ذخیره سازی، وجود مقادیر فراوان خاک سیاه، عدم هوادهی، عدم تعویض منظم آب در طول دوره پرورش، افزایش بار مواد آلی، عدم استفاده از پروبیوتیک مناسب احتمال بروز آن بسیار زیاد است. با این وجود بر اساس مرور منابع، عوامل ایجاد کننده این بیماری می‌تواند شامل عوامل قارچی، باکتریایی، انگلی، ملانیزه شدن رشته‌های آبششی و افزایش رسوب فیتوپلانکتون‌های تلف شده و ضایعات ناشی از فولینگ بر روی رشته‌های آبششی باشد (Dewangan *et al*., 2015). در این بیماری قبل از بروز تلفات در میگوهای آلوده، در اکثر موارد آبشش‌ها در ابتدا بصورت زرد رنگ نمایان خواهند شد. در صورت عدم اصلاح شرایط پرورشی رنگ آبشش‌ها بصورت قهوه‌ای رنگ و در نهایت سیاه رنگ در خواهد آمد. در مراحل ابتدایی بیماری با تعویض آب شدید همراه با هوادهی مناسب می‌توان بیماری را درمان نمود (جلالی و برزگر، ۱۳۸۷؛ Doughtie and Rao, 1984; Velmurugan and Ayyaru, 2014). هدف از این مطالعه، بررسی ضایعات آبششی ناشی از بیماری آبشش سیاه در میگوهای پرورشی مزارع میگو واقع در سایت دلوار استان بوشهر همراه با شناسایی علل و عوامل ایجاد کننده آن بود.

مواد و روش‌ها

در این مطالعه بر اساس رنگ آبشش نمونه‌گیری از میگوهای سفید غربی (*L.vannamei*) آلوده و سالم با میانگین وزنی ۱۵–۱۳ گرم از استخرهای ۱/۲ هکتاری مزارع پرورش میگو استان بوشهر واقع در منطقه دلوار N ′ ۷۵ ° ۲۸ و E ′ ۰۵ ° ۵۱ در روز ۸۵–۸۰ پرورش در طول ماه‌های مرداد تا شهریور ۱۳۹۶ که با تراکم ۳۰ قطعه میگو در هر متر مربع ذخیره سازی شده بودند انجام شد. همزمان با نمونه‌گیری میزان اکسیژن محلول در آب، درجه حرارت استخر و pH نیز ثبت گردید که با توجه به اندازه‌گیری‌های به عمل آمده این مقادیر به ترتیب در دامنه ۶/۵–۱/۳ میلی‌گرم در لیتر، ۳۸–۳۴ درجه سانتی‌گراد و ۸/۱–۷/۸ بود. بعد از جداسازی رشته‌های آبششی توسط اسکالپل استریل و شستشوی آنها با محلول نمکی ۰/۸۵ درصد لام مرطوب تهیه گردید که پس از رنگ آمیزی با رنگ لوگول توسط میکروسکوپ نوری با بزرگنمایی‌های ۴۰، ۱۰۰ و ۴۰۰ بررسی شدند (Dewangan *et al*., 2015). شایان ذکر است که بعد از استریل نمودن سطح آبشش طبق روش Foster و همکاران (۱۹۷۸) به‌منظور جداسازی عوامل باکتری و قارچی به ترتیب همزمان کشت باکتریایی ۲۴ ساعته بر روی محیط کشت TCBS

[Downloaded from jmb.ahvaz.iau.ir on 2025-07-08]

(Thiosulfate-citrate-bile salts-sucrose agar) و کشت قارچی بر روی محیط کشت SDA (Sabouraud Dextrose Agar) به مدت یک هفته انجام شد.

تثبیت رشته‌های آبششی در محلول دیویدسون سرد (۴ درجه سانتی‌گراد) با نسبت ۱ به ۱۰ صورت گرفت که پس از گذشت ۲۴–۱۲ ساعت با حذف دیویدسون نمونه‌ها به الکل ۷۰–۵۰ درصد منتقل شدند (افشارنسب، ۱۳۸۶). در ادامه پس از قرار دادن نمونه‌های بافتی در دستگاه عمل آوری بافت و آبگیری آنها توسط غلظت‌های صعودی الکل (۷۰، ۸۰ و ۱۰۰ درجه)، با استفاده از پارافین مایع (۶۵–۶۳ درجه سانتیگراد) قالب‌گیری بافت‌ها در قالب لوکهارت انجام شد. در نهایت با استفاده از دستگاه میکروتوم (JUNG RM 2045) و تیغ‌های یکبار مصرف، مقاطع بافتی با ضخامت ۵–۳ میکرون تهیه و با رنگ هماتوکسیلین–ائوزین رنگ آمیزی صورت گرفت. به‌منظور انجام مطالعات آسیب شناسی رشته‌های آبششی از میکروسکوپ نوری (CETI; Triton II) با بزرگنمائی مختلف استفاده شد (Wu *et al*., 2009). در پایان با استفاده از نرم افزار آماری SPSS (ویرایش ۱۸) علاوه بر تعیین میزان فراوانی و درصد شیوع عوامل بیماریزای مشاهده شده تجزیه و تحلیل داده‌های حاصل از میانگین وزن و طول با استفاده از آنالیز واریانس یک طرفه ANOVA از طریق آزمون Tukey`s با سطح اطمینان ۹۵ درصد مورد بررسی قرار گرفت.

نتایج

با توجه به نتایج بدست آمده مشاهده شد که میزان شدت آلودگی به آبشش سیاه در میگوهای پرورشی مزارع واقع در سایت دلوار بوشهر در حدود ۹۰–۸۵ درصد بود (جدول ۱).

جدول ۱: تعداد میگوهای نمونه گیری شده از استخرهای پرورش میگوی سفید غربی (*Litopenaeus vannamei*)و تعداد نمونه‌های آلوده به آبشش سیاه همراه با درصد آلودگی به آبشش سیاه.

مزرعه پرورش	مزرعه ۱	مزرعه ۲	مزرعه ۳
تعداد میگوهای نمونه گیری شده	۱۵۰	۱۵۰	۱۵۰
تعداد نمونه‌های آلوده	۱۲۷	۱۳۵	۱۳۱
میزان درصد آلودگی به آبشش سیاه	۷۶/۴۳	۹۰	۸۷/۳۳

نتایج حاکی از آن بود که میانگین وزنی میگوهایی که آبشش آن‌ها آلوده شده بود به میزان ۱۳/۷۴±۰/۲۲ گرم بطور معنی داری کمتر از میگوهای سالم با میانگین وزنی ۱۵/۶۳±۰/۳۲ گرم بود (P<۰/۰۵) (جدول ۲ (در هر ردیف حروف غیر مشابه نشاندهنده معنی دارد بودن و حروف مشابه نشاندهنده معنی دار نبودن با سطح اطمینان ۹۵ درصد است).

جدول ۳).

[Downloaded from jmb.ahvaz.iau.ir on 2025-07-08]

جدول ۲: میانگین وزن (گرم) ± انحراف معیار پیش مولدین میگوی سفید غربی (*Litopenaeus vannamei*) مبتلا و غیر مبتلا به آبشش سیاه در مزارع پرورش میگوی دلوار استان بوشهر(۱۳۹۶).

مزرعه	میانگین وزن میگوهای آلوده (گرم)	میانگین وزن میگوهای عاری از آلودگی (گرم)
۱	۱۴/۶۴±۰/۸۸[a]	۱۶/۱۷±۰/۳۵[b]
۲	۱۳/۶۶±۰/۳۶[a]	۱۵/۱۶±۰/۰۷[b]
۳	۱۳/۱۲±۰/۲۱[a]	۱۴/۷۸±۰/۰۶[b]

(در هر ردیف حروف غیر مشابه نشاندهنده معنی دارد بودن و حروف مشابه نشاندهنده معنی دار نبودن با سطح اطمینان ۹۵ درصد است).

جدول ۳: میانگین طول (سانتیمتر) ± انحراف معیار پیش مولدین میگوی سفید غربی (*Litopenaeus vannamei*) مبتلا و غیر مبتلا به آبشش سیاه در مزارع پرورش میگوی دلوار استان بوشهر(۱۳۹۶) .

مزرعه	میانگین طولی میگوهای آلوده (سانتیمتر)	میانگین طولی میگوهای عاری از آلودگی (سانتیمتر)
۱	۱۰/۱۵±۰/۲۰[a]	۱۱/۵۵±۰/۰۶[b]
۲	۱۰/۳۴±۰/۱۲[a]	۱۲/۶۵±۰/۱۵[b]
۳	۹/۸۵±۰/۰۶[a]	۱۱/۵۸±۰/۰۶[b]

(در هر ردیف حروف غیر مشابه نشاندهنده معنی دارد بودن و حروف مشابه نشاندهنده معنی دار نبودن با سطح اطمینان ۹۵ درصد است).

مشاهدات بالینی حاکی از تغییر رنگ آبشش از قهوه‌ای تا سیاه رنگ بود، به گونه‌ای که آبشش برخی از نمونه‌های اخذ شده از استخرها بصورت قهوه‌ای کم رنگ تا پرنگ و برخی دیگر به شدت سیاه رنگ شده بود. این تغییر رنگ در تمامی نمونه‌ها بصورت دو طرفه مشاهده شد. از سوی دیگر پوسته میگوهای آلوده در مقایسه با میگوهای عاری از آلودگی از قوام کمتری برخوردار بود. از سوی دیگر نتایج کشت باکتریایی و قارچی صورت گرفته حاکی از عدم رشد هر گونه باکتری و قارچ بود. با این وجود در مدت زمان بررسی به عمل آمده به دلیل اقدامات مدیریتی آب از سوی مدیریت مزرعه هیچگونه تلفاتی مشاهده نشد. شایان ذکر است این بررسی در زوهای اول مشاهده تغیر رنگ آبشش انجام گرفته بود (شکل ۱).

[Downloaded from jmb.ahvaz.iau.ir on 2025-07-08]

شکل ۱: میگوی سفید غربی (*Litopenaeus vannamei*) مبتلا به آبشش قهوه‌ای رنگ و میگوی سفید غربی مبتلا سیاه (۱۳۹۶).

نتایج حاصل از بررسی لام مرطوب آبشش میگوهای مبتلا رنگ آمیزی شده با رنگ لوگول حاکی از نکروز شدید لاملاهای اولیه و ثانویه همراه با بقایای جلبک‌های تک سلولی موجود در استخر و تجمع تک یاخته اپیستیلیس (*Epistylis*) با درصد آلودگی ۸۴/۵۸ درصد بود. شایان ذکر است که این انگل بصورت گلدانی شکل بوده که بصورت تجمعات خوشه‌ای چسبیده به انتهای یک پایه ساقه مانند متصل به بافت آبشش، پوست و زوائد حرکتی قابل شناسایی می‌باشند (شکل ۲).

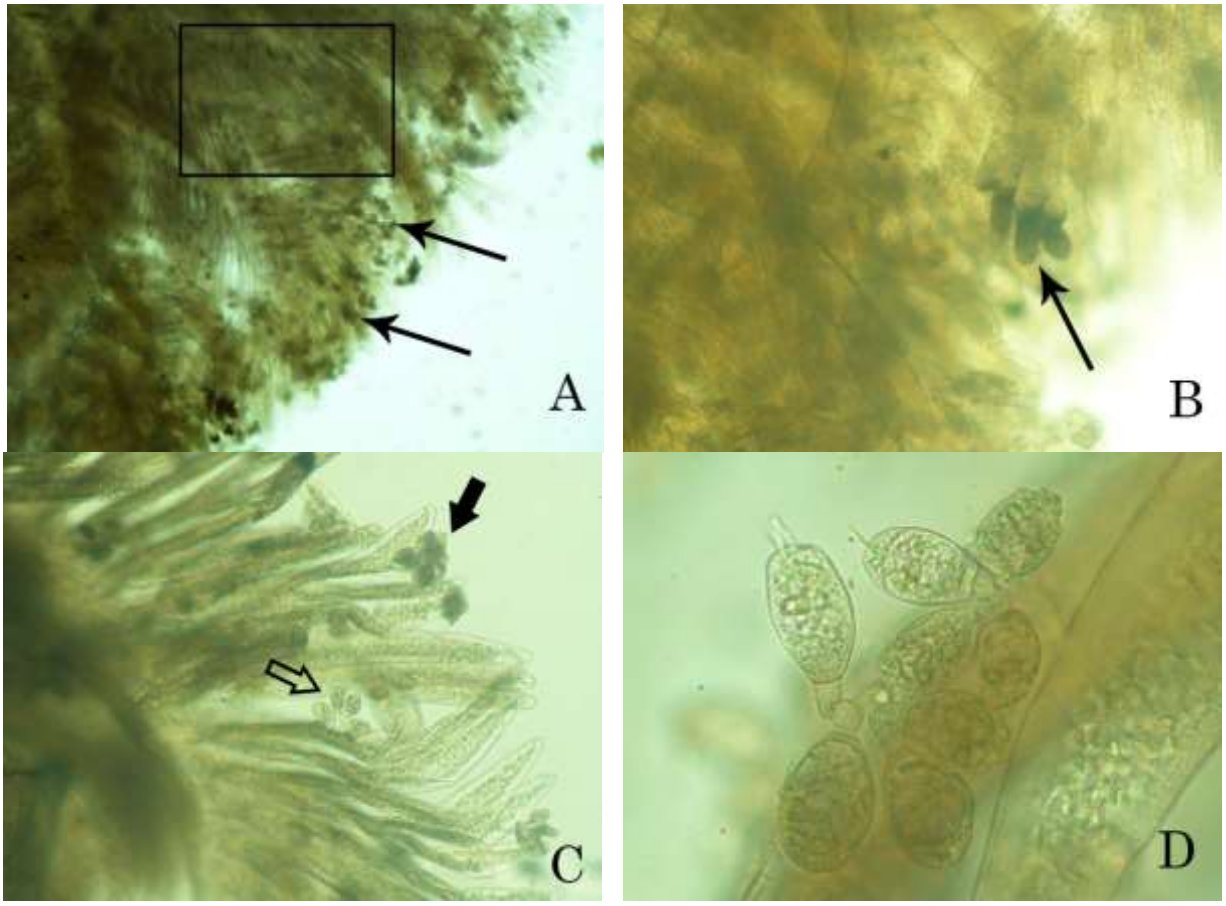

شکل ۲: A: چسبیدن بقایای ریزجلبک‌ها بر روی رشته‌های آبششی میگوی سفید غربی (*Litopenaeus vannamei*) (کادر مربع مشکی رنگ) همراه با تجمع تک یاخته‌های اپیستیلیس در نمای لام مرطوب رنگ آمیزی شده با رنگ لوگول (بزرگنمایی × ۴). B: نکروز رشته‌های آبششی و تجمع ملانین (نوک پیکان) در نمای لام مرطوب رنگ آمیزی شده با رنگ لوگول (بزرگنمایی × ۱۰). C: تجمع انگل‌های تک یاخته اپیستیلیس (پیکان تو خالی مشکی)، تجمع فولینگ (بقایای جلبکی همراه با انگل اپیستیلیس) (پیکان تو پر مشکی) در نمای لام مرطوب رنگ آمیزی شده با رنگ لوگول (بزرگنمایی × ۱۰). D: انگل تک یاخته اپیستیلیس چسبیده به رشته‌های آبششی در نمای لام مرطوب رنگ آمیزی شده با رنگ لوگول (بزرگنمایی × ۴۰).

[Downloaded from jmb.ahvaz.iau.ir on 2025-07-08]

یافته‌های مشاهده شد در بررسی مقاطع آسیب شناسی حاکی از به هم ریختگی محور مرکزی لاملاهای آبششی همراه با از هم پاشیدگی و متورم شدن رشته‌های آبششی بود. همچنین در لاملاهای ثانویه علاوه بر چسبندگی رشته‌های آبششی، تجمع سلول‌های خونی در انتهای لاملاها مشاهده شد. از سوی دیگر نکروز سلول‌های اپی‌تلیال با متراکم و تکه تکه شدن هسته سلول‌ها همراه با اتصال انگل‌های تک یاخته همانند اپیستیلیس از علائم بارز آسیب شناسی آبشش‌ها بود (ا

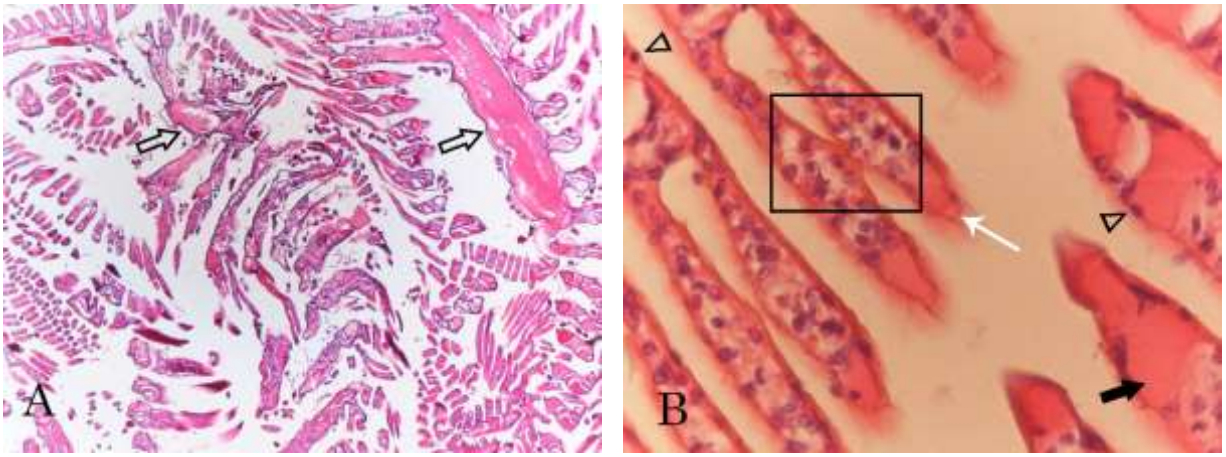

شکل ۳ و

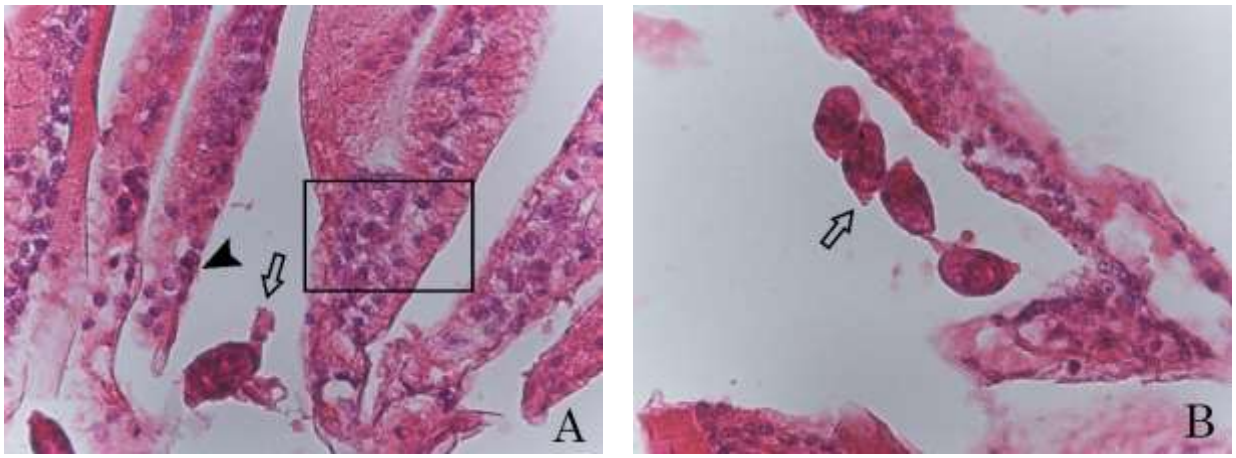

شکل ۴).

[Downloaded from jmb.ahvaz.iau.ir on 2025-07-08]

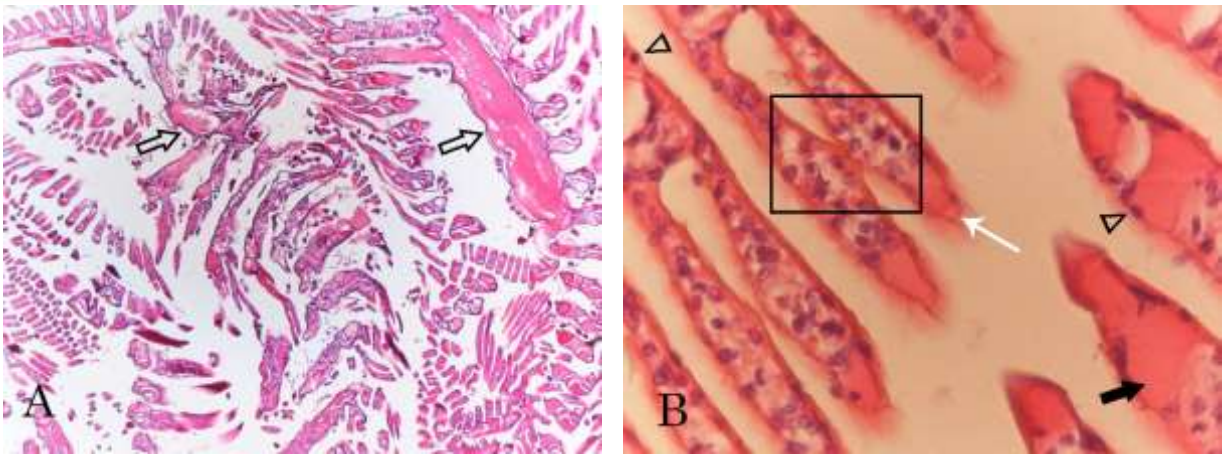

شکل ۳: A: به هم ریختگی محور مرکزی رشته‌های اولیه آبششی میگوی سفید غربی (*Litopenaeus vannamei*) و جدا شدن رشته‌های ثانویه (نوک پیکان تو مشکی خالی) در نمای لام آسیب شناسی رنگ آمیزی شده با رنگ H&E (بزرگنمایی × ۱۰). B: تجمع سلول‌های هموسیت خونی در رشته‌های آبششی (کادر مربع توخالی مشکی رنگ)، متراکم و تکه تکه شدن هسته سلول‌های اپی‌تلیوم رشته‌های آبششی (مثلث مشکی توخالی)، افزایش همولنف در رشته‌های آبششی (پیکان مشکی رنگ توپر)، کوچک شدن حوضچه‌های همولنفی در انتهای رشته‌های آبششی (پیکان سفید تو پر) در نمای لام آسیب شناسی رنگ آمیزی شده با رنگ H&E (بزرگنمایی × ۴۰).

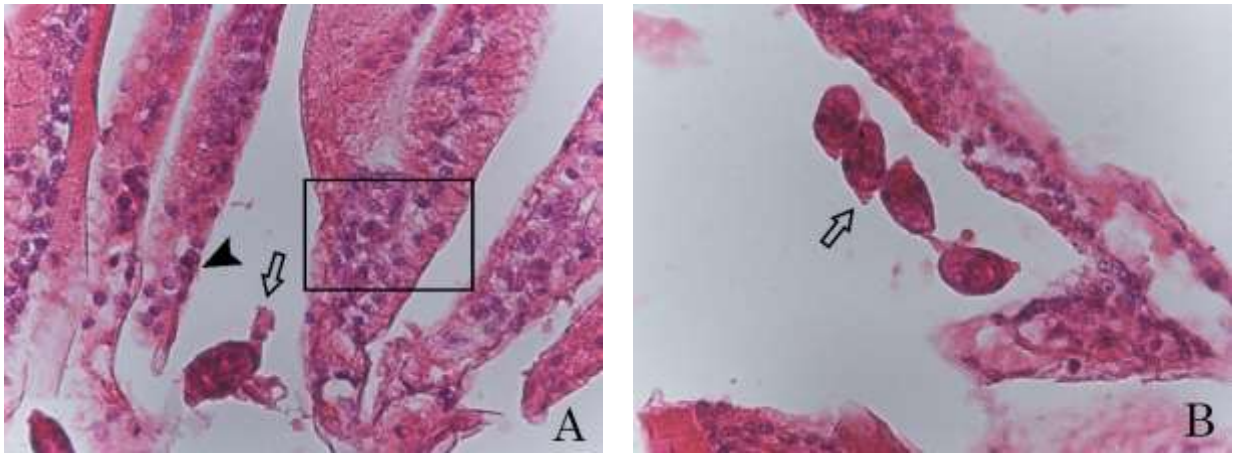

شکل ۴: A: تجمع سلول‌های هموسیت خونی در رشته‌های آبششی میگوی سفید غربی (*Litopenaeus vannamei*) (کادر مربع توخالی مشکی رنگ)، انگل‌های تک یاخته اپیستیلیس متصل شده به رشته‌های آبششی (پیکان مشکی تو خالی)، ملانیزه شدن سلول‌های اپی‌تلیوم رشته‌های آبششی (پیکان مشکی توپر) (بزرگنمایی × ۴۰). B: انگل‌های تک یاخته اپیستیلیس متصل شده به رشته‌های آبششی (پیکان مشکی تو خالی) در نمای لام آسیب شناسی رنگ آمیزی شده با رنگ H&E (بزرگنمایی × ۴۰).

[Downloaded from jmb.ahvaz.iau.ir on 2025-07-08]

بحث و نتیجه‌گیری

میگوی سفید غربی (*L.vannamei*) از مهمترین گونه‌های میگوی پرورشی بوده که همانند سایر میگوها نسبت به بیماری‌های انگلی حساس می‌باشد. امروزه بسیاری از پرورش دهندگان میگو به منظور برداشت بیشتر محصول و افزایش تولید در واحد سطح بدون هر گونه تغییر در سیستم پرورشی اقدام پرورش میگو بصورت متراکم نموده‌اند که این عملکرد با مشکلات عدیده‌ای از جمله کاهش سایز در زمان برداشت، شیوع بیماری‌های واگیردار و کاهش بازماندگی همراه بوده است. بیماری آبشش سیاه اولین بار در سال ۱۹۶۸ توسط Ishikawa در میگوهای ژاپنی (*Penaeus japonicas*) پرورش داده شده در کشور ژاپن، گزارش شد. در این بیماری عامل قارچی گونه فوزاریوم (Fusarium) به عنوان عامل ایجاد کننده این بیماری معرفی شد (Pushparajan and Soundarapandian, 2010). اولین گزارش بیماری در میگوهای سفید غربی پرورشی در منطقه ولپام کشور هند در سال ۲۰۱۴ بود. Silva و همکاران در سال (۲۰۱۱) در کشور برزیل جراحات سیاه و ملانیزه آبشش‌های میگوی *Penaeus californiensis* پیش مولد را بر اثر عفونت ناشی از قارچ فوزاریوم سولانی (*F. solani*) گزارش کرده‌اند. از مهمترین عوامل مساعد کننده برای ایجاد بیماری فوزاریوزیس به ترتیب آسیب کوتیکول میگو، سن و شرایط نامناسب بهداشتی می‌باشد (Khoa *et al*., 2004). اما در این مطالعه انگل تک یاخته اپیستیلیس به عنوان عامل ثانویه ایجاد کننده بیماری آبشش سیاه در میگوهای سفید غربی پرورش داده شده در مزارع پرورش میگوی دلوار استان بوشهر شناسایی شد. این در حالی بود که افزایش رسوب فیتوپلانکتون‌های تلف شده و ضایعات ناشی از فولینگ بر روی رشته‌های آبششی به عنوان عامل تشدید کننده بیماری بودند.

نتایج مطالعه صورت گرفته بر روی تعیین میزان شیوع انگل‌های تک یاخته در میگوهای سفید هندی پرورشی در منطقه گواتر چابهار حاکی از آن بود که تک یاخته اپیستلیس همراه با تک یاخته آسینتا (*Asineta* sp.) بالاترین میزان شیوع را در نمونه‌های بررسی شده به خود اختصاص داده بود (Abedian Amiri and Ebrahimi, 2006). همچنین تمجیدی و همکاران (۱۳۸۰) عنوان نمودند که بیشترین درصد فراوانی تک یاخته‌های میگوهای سفید هندی پرورشی منطقه قفاس آبادان مربوط به تک یاخته اپیستلیس بود. شایان ذکر است که نتایج مطالعات فوق مشابه نتایج بدست آمده از مطالعه حاضر بود. این در حالی بود که در بررسی میگوهای مرگوئنسیس پرورشی (*Fenneropenaeus merguiensis*) منطقه حله بوشهر تک یاخته زوتامینیوم (*Zoothamnium*.sp) از بیشترین فراوانی برخوردار بود (مال‌الهی و مخیر، ۱۳۸۰). از سوی دیگر میربخش و همکاران (۱۳۸۹) میزان شیوع تک یاخته اپیستلیس در آبشش میگوهای سفید هندی را ۱/۶۷ درصد گزارش کردند که بعد از تک یاخته زوتامنیوم (با شیوع ۱۹/۲ درصد) بیشترین درصد شیوع را در بین تک یاخته‌های مشاهده شده در آبشش نمونه‌های بررسی شده به خود اختصاص داده بود. از جمله دلایل تفاوت در نتایج پژوهش حاضر با مطالعات فوق می‌تواند ناشی از تفاوت در نوع گونه پرورشی و عوامل مدیریتی مربوط به فاکتورهای فیزیکی و شیمیایی آب باشد.

گزارش شده که آلاینده‌های شیمیایی مانند نفت، کادمیوم، مس، روی، پرمنگنات پتاسیم، ازن، آمونیاک، کمبود اسید اسکوربیک، فلزات سنگین، افزایش مواد آلی به دلیل تغذیه بیش از حد، باقی ماندن غذا و مواد دفعی جمع شده در کف استخر نیز می‌توانند به عنوان عامل مستعد کننده بیماری آبشش سیاه محسوب شوند (Baticados *et al*., 1990). این در حالی است که عفونت‌های انگلی به عنوان عامل ثانویه بیماری محسوب می‌شوند که همراه با عفونت‌های باکتریایی و قارچی زیان‌های اقتصادی فراوانی در آبزی پروری به همراه دارند (Ramaiah, 2006).

دراین رابطه عنوان شده که قارچ‌هایی که توانایی تولید آنزیم پروتئیناز و فسفولیپاز را دارند، موجب سهولت در چسبندگی و تهاجم ارگانیسم‌ها به بافت میزبان می‌شوند، به این جهت که قادرند به راحتی غشاهای سلولی را که عمدتاً از پروتئین‌ها و لیپیدها تشکیل شده‌اند، تخریب کنند. آبشش مهم‌ترین ارگانی است که مسئول تنفس در میگوها می‌باشد لذا آلودگی‌های قارچی، باکتریایی و یا انگلی در آبشش میگوها از طریق اختلال تنفس می‌توانند علاوه بر افزایش حساسیت آن‌ها نسبت به سایر بیماری‌ها موجب مرگ و میر آن‌ها نیز شوند (White *et al*., 1997).

تغییر رنگ آبشش به عنوان اولین علامت بالینی عفونت قارچی، باکتریایی و یا انگلی می‌باشد. از این رو در مراحل اولیه، آبشش‌ها به رنگ سفید

[Downloaded from jmb.ahvaz.iau.ir on 2025-07-08]

کدر تا زرد رنگ یا قهوه‌ای در آمده و در نهایت با ادامه روند پرورش و عدم بهبود کیفیت آب به رنگ سیاه در خواهند آمد (Rhoobunjongde, 1991). در مطالعه حاضر، در بررسی آسیب شناسی آبشش، پاسخ التهابی حاد علیه انگل تک یاخته اپیستیلیس همراه با افزایش نفوذ هموسیت‌ها، افزایش همولنف در رشته‌های آبششی، متراکم شدن و تکه تکه شدن هسته سلول‌های اپی‌تلیوم رشته‌های آبششی، نکروز و ملانیزه شدن رشته‌های آبششی از مهمترین یافته‌های آسیب شناسی بود. همچنین در این مطالعه مشاهده شد که با افزایش طول دوره پرورش بویژه از روز ۸۰-۷۰ پرورش به بعد به دنبال کاهش کیفیت آب ناشی از افزایش بار مواد آلی کف استخر، تجمع بقایای ریزجلبک‌های تلف شده در ستون آب و رسوب این ذرات بر روی رشته‌های آبششی، رنگ آبشش میگوها در ابتدا قهوه‌ای و با ادامه روند پرورش سیاه رنگ شدند. شایان ذکر است که افزایش رسوبات فوق بر روی رشته‌های آبششی معمولاً با افزایش ترشح موکوس که به عنوان یک پاسخ التهابی شناخته می‌گردد همراه بود که به دنبال آن سهولت در چسبندگی تک یاخته اپیستیلیس انجام شده است. گفتنی است که بدتر شدن شرایط استخر همراه افزایش بار مواد آلی موجود در کف استخر باعث خواهد شد که علاوه بر اختلال در عملکرد آبشش وکاهش ظرفیت تنفسی میگوهای مبتلا، به دنبال کاهش اکسیژن محلول در آب استخرهای پرورشی، مرگ و میر میگوها به شدت افزایش یابد. (Gunalan *et al*., 2014) با این وجود عوامل مختلفی به غیر از تک یاخته‌های انگلی در ایجاد آبشش سیاه نقش دارند اما در این تحقیق بر اساس بررسی آسیب شناسی و عوارض بافتی ایجاد شده عوامل محیطی و انگی به عنوان عامل اولیه نمی‌باشد و محتمل است که عوامل قارچی و یا باکتریایی خاصی در آن نقش داشته باشند. با توجه به اینکه عوارض بافتی ناشی از فاکتورهای محیطی از جمله وضعیت بد بستر استخر مانند افزایش خاک سیاه و رسوب ضایعات پلانکتونی و کلونیزه شده تک یاخته‌های همزیست در آبشش قابل برگشت می‌باشد. لذا تشخیص عامل ایجاد کننده به منظور مدیریت بهداشت و درمان میگوهای پرورشی مهم بوده که نیاز به مطالعات تکمیلی می‌باشد. به غیر از تشخیص عامل بیماری از آنجا که سیستم پرورش میگوی کشور بر اساس سیستم نیمه متراکم بنا نهاده شده است، روش درمانی مقرون به صرفه‌ای برای این بیماری وجود ندارد اما پیشگیری از طریق ایجاد شرایط مناسب پرورشی، رعایت اصول بهداشتی و تراکم مناسب ذخیره سازی بر اساس ظرفیت حمل بیولوژیک استخر از جمله راهکارهای ارائه شده در این خصوص می‌باشد.

منابع

افشارنسب، م. ۱۳۸۶. روش‌های تشخیص بیماری‌های میگو. وزرات جهاد کشاورزی، موسسه تحقیقات شیلات ایران، ۱۷۵ ص.

تمجیدی، ب.، ۱۳۸۰. بررسی فون انگلی میگوهای پرورشی منطقه قفاس آبادان. موسسه تحقیقات شیلات ایران، ۷۸ ص.

جلالی، ب. و برزگر، م.، ۱۳۸۷. کتاب مدیریت بهداشتی مزارع پرورش میگو. دانشگاه آزاد اسلامی واحد علوم و تحقیقات تهران، ۲۵۶ ص.

مال‌الهی، ا. و مخیر، ب.، ۱۳۸۰. جداسازی و شناسایی تک یاخته زئوتامنیوم در استخرهای منطقه بوشهر. مجله علمی شیلات ایران، ۴(۱۰): صفحات ۹۷-۱۰۴.

مجیدی نسب، الف.، ۱۳۷۷. بیماری‌های میگوهای پرورشی. انتشارات نوربخش، ۱۸۷ ص.

میربخش، م.، قائدنیا، ب.، افشارنسب، م.، دشتیان‌نسب، ع. و یگانه، و.، ۱۳۸۹. مطالعه فون انگلی میگوی سفید هندی پرورشی (*Fenneropenaeus indicus*) در استان بوشهر. علوم آبزیان، ۱(۳): صفحات ۱-۹.

Abedian Amiri, A. and Ebrahimi, M., 2006. Identification and parasite infecting cultured shrimp, *Penaeus indicus* in the Chabahar area, southern Iran. Iranian Scientific Fisheries Journal, 15(1):109-118.

Alcivar-Warren, A., Meehan-Meola, D., Park, S. W., Xu, Z., Delaney, M. and Zuniga, G., 2007. ShrimpMap: A low-density, microsatellite-based linkage map of the pacific whiteleg shrimp, *Litopenaeus vannamei*: Identification of sex-linked markers in linkage group 4. Journal of shellfish research, 26: 1259-1277.

[Downloaded from jmb.ahvaz.iau.ir on 2025-07-08]

Baticados, M. C. L., Cruz-Lacierda, E. R., de la Cruz, M., Duremdez-Fernandez, R.C., Gacutan, R. Q., Lavilla-Pitogo, C. R. and Lio-po, G. D., 1990. Diseases of penaeid shrimps in the Philippines. Aquaculture Department, Southeast Asian Fisheries Development Center. 57P.

Dewangan, N. K., Gopalakrishnan, A., Kannan, D., Shettu, N. and Singh, R. R., 2015. Black gill disease of Pacific white leg shrimp (*Litopenaeus vannamei*) by *Aspergillus flavus*. Journal of Coastal Life Medicine, 3: 761-765.

Doughtie, D. G.and Rao, K. R., 1984. Histopathological and ultrastructural changes in the antennal gland, midgut, hepatopancreas, and gill of grass shrimp following exposure to hexavalent chromium. Journal of Invertebrate Pathology, 43: 89-108.

Foster, C. A., Sarphief, T. G. and Hawkinsf, W. E., 1978. Fine structure of the peritrichous ectocommensal Zoothamnium sp. with emphasis on its mode of attachment to penaeid shrimp. Journal of Fish Diseases, 1(4): 321-335.

Gunalan, B., Soundarapandian, P., Anand, T., Kotiya, A. S. and Simon, N. T., 2014. Disease occurrence in *Litopenaeus vannamei* shrimp culture systems in different geographical regions of India. International journal of aquaculture, 4: 24-28.

Ishikawa, Y., 1968. Preliminary report on black gill disease of the kuruma prawn, Penaeus japonicus Bate. Fish Pathol, 3: 34-38.

Karthikeyan, V., Selvakumar, P. and Gopalakrishnan, A., 2015. A novel report of fungal pathogen *Aspergillus awamori* causing black gill infection on *Litopenaeus vannamei* (pacific white shrimp). Aquaculture, 444: 36-40.

Khoa, L., Hatai, K. and Aoki, T., 2004. *Fusarium incarnatum* isolated from black tiger shrimp, *Penaeus monodon* Fabricius, with black gill disease cultured in Vietnam. Journal of fish diseases, 27: 507-515.

Mude, J. N. and Ravuru, D. B., 2015. Growth of cultured White leg shrimp *Litopenaeus vannamei* (Boone, 1931) of brackish water culture system in winter season with artificial diet. Journal of Aquaculture Research and Development, 6: 1-2.

Ramaiah, N., 2006. A review on fungal diseases of algae, marine fishes, shrimps and corals.

Rhoobunjongde, W., 1991. *Fusarium moniliforme* (Sheldon) isolated from gills of kuruma prawn *Penaeus japonicus* (Bate) with black gill disease, 57: 629-635.

Silva, L. R. C. d., Souza, O. C. d., Fernandes, M. J .d. S., Lima, D. M. M., Coelho, R. R. R. and Souza-Motta, C. M., 2011. Culturable fungal diversity of shrimp *Litopenaeus vannamei* boone from breeding farms in Brazil. Brazilian Journal of Microbiology, 42: 49-56.

Velmurugan, K. and Ayyaru, G., 2014. Original Article Culturable fungal diversity of brown-gill disease in three Penaeus species. International Journal of Marine Science, 3: 1-4.

White, C., Sayer, J. and Gadd, G., 1997. Microbial solubilization and immobilization of toxic metals: key biogeochemical processes for treatment of contamination. FEMS microbiology reviews, 20:503-516.

Wu, J.-P., Chen, H.-C.and Huang, D.-J., 2009. Histopathological alterations in gills of white shrimp, *Litopenaeus vannamei* (Boone) after acute exposure to cadmium and zinc. Bulletin of environmental contamination and toxicology, 82 (1): 90-95.

[Downloaded from jmb.ahvaz.iau.ir on 2025-07-08]

[Downloaded from jmb.ahvaz.iau.ir on 2025-07-08]