توصیف ساختار استخوان‌شناسی سگ‌ماهی خاردار فریدپاکی *Cobitis faridpaki* (Cypriniformes: Cobitidae) از حوضه جنوبی دریای خزر

پریا جلیلی[۱]
سهیل ایگدری[۲*]
حامد موسوی ثابت[۳]
پروین مفاخری[۴]

۱، ۲، ۴. گروه شیلات، پردیس کشاورزی و منابع طبیعی کرج، دانشکده منابع طبیعی، دانشگاه تهران، کرج، ایران
۳. گروه شیلات، دانشکده منابع طبیعی، دانشگاه گیلان، صومعه سرا، گیلان، ایران

***مسئول مکاتبات:**
soheil.eagderi@ut.ac.ir

تاریخ دریافت: ۱۳۹۳/۰۹/۰۲
تاریخ پذیرش: ۱۳۹۳/۱۲/۱۸
کد مقاله: ۱۳۹۳۰۴۰۲۱۷
این مقاله برگرفته از پایان‌نامه دانشجویی است.

چکیده

این مطالعه باهدف توصیف ویژگی‌های استخوان‌شناسی سگ‌ماهی خاردار فرید پاکی *Cobitis faridpaki* و مقایسه آن با گونه *C. taenia* به اجرا درآمد. نتایج این تحقیق برخی اطلاعات در مورد ویژگی‌های زیست‌شناسی این‌گونه بومی جدیداً معرفی‌شده و همچنین ویژگی‌های قابل‌اعتمادتر استخوان‌شناسی برای شناسایی آن را فراهم خواهد آورد. بدین منظور، تعداد ۲۰ نمونه سگ‌ماهی خاردار فرید پاکی از رودخانه سیاه‌رود توسط الکتروشوکر نمونه‌برداری و برای مطالعه استخوان‌شناسی شفاف‌سازی و رنگ‌آمیزی شدند. سپس ویژگی‌های استخوان‌شناسی گونه سگ‌ماهی خاردار فریدپاکی به‌تفصیل توصیف گردید. نتایج تفاوت‌هایی را در ساختار استخوان‌های فکی، پیش‌فکی، کمربند سینه‌ای و بخش قدامی جمجمه عصبی گونه *C. faridpaki* نسبت به گونه *C. taenia* نشان داد که می‌توانند به‌عنوان ویژگی‌های اختصاصی استخوانی گونه سگ‌ماهی خاردار فریدپاکی در نظر گرفته شوند.

واژگان کلیدی: استخوان‌شناسی، *Cobitis faridpaki*، *Cobitis taenia*، لوچ خاردار.

مقدمه

سگ‌ماهیان خاردار (Spined loaches) جنس *Cobitis* در اروپا، شمال آفریقا و آسیا یافت می‌شوند. بدن کشیده و فشرده از طرفین، سه جفت سبیلک، فلس‌های کوچک، خط جانبی نامشخص، باله دمی گرد و کوتاه و یک جفت خار زیرچشمی ازجمله ویژگی‌های این ماهیان می‌باشد (Coad, 2014). در طی سال‌های اخیر مطالعات متعددی بر روی اعضای متعلق به این جنس صورت گرفته است که منجر به معرفی گونه‌های جدید شده است، به‌طوری‌که امروزه بیش از ۵۰ گونه از این جنس به‌عنوان گونه‌های معتبر پذیرفته‌شده‌اند (Mousavi-Sabet *et al*., 2012). باوجود مطالعات فراوان، اطلاعات اندکی در مورد گونه‌های بومی جنس *Cobitis* در ایران وجود دارد. به همین دلیل تا چند سال گذشته، محققان گونه‌های جنس *Cobitis* بومی ایران را به‌عنوان گونه *Cobitis taenia* می‌شناختند (Kiabi *et al*., 1999; Abdoli, 2000; Abdoli and Naderi, 2009). وضعیت آرایه شناختی گونه‌های این جنس در ایران هنوز دارای ابهامات زیادی می‌باشد و تاکنون هیچ مطالعه تاکسونومی جامعی در مورد آن‌ها صورت نگرفته است. تاکنون سه گونه از این جنس در ایران شامل *C. faridpaki*، *C. keyvani* و *C. linea* گزارش‌شده

است (Esmaeili *et al*., 2010). گونه *C. faridpaki* اخیراً توسط Mousavi-Sabet و همکاران (۲۰۱۲) از رودخانه سیاه‌رود واقع در حوضه جنوبی دریای خزر بر اساس صفات ریختی توصیف‌شده است (شکل ۱). این‌گونه به‌واسطه عدم حضور استخوان کانسترینی (lamina Canestrini) دوم در قاعده شعاع‌های باله سینه‌ای در جنس نر و نداشتن لکه‌های بزرگ در پهلو از سایر اعضای متعلق به این جنس در ایران قابل‌شناسایی می‌باشد (Coad, 2014).

ساختار اسکلتی ماهیان ازجمله ویژگی‌های زیست‌شناختی مهم می‌باشد که دربردارنده اطلاعات زیست‌شناختی و بوم‌شناختی فراوانی است. به‌علاوه این ساختار در مطالعات آرایه‌شناسی ماهیان اهمیت بالایی دارد. امروزه زیست‌شناسان با اطلاعات فراوانی که از ساختارهای اسکلتی ماهیان به دست می‌آورند، علاوه بر تشخیص گونه، سن و جنس می‌توانند مکان و شرایط محیطی را به‌راحتی استخراج نمایند (Helfman *et al*., 2009). با توجه به فقدان اطلاعات کافی در مورد ویژگی‌های زیست‌شناسی گونه *C. faridpaki* ازجمله ویژگی‌های استخوان‌شناسی، این تحقیق باهدف فراهم آوردن ویژگی‌های استخوان‌شناسی این‌گونه و مقایسه آن با گونه *C. taenia* (که قبلاً به‌عنوان این‌گونه شناخته می‌شد) به اجرا درآمد. نتایج این تحقیق علاوه بر توصیف ساختار استخوان‌شناسی این‌گونه و ویژگی‌های استخوانی قابل‌تفکیک آن با *C. taenia*، پایه‌ای برای مطالعات آتی آرایه شناختی این گروه از ماهیان بر اساس صفات استخوان‌شناسی می‌باشد که در حال حاضر اساس فیلوژنی سگ‌ماهیان بر اساس صفات استخوان‌شناختی است (Prokofiev, 2010). به‌علاوه شناخت ساختار استخوانی همچنین به درک هرچه بهتر ویژگی‌های زیست‌شناسی این‌گونه ازجمله تنفس و تغذیه کمک می‌نماید.

مواد و روش‌ها

در این مطالعه تعداد ۲۰ قطعه سگ‌ماهی خاردار فریدپاکی (*C. faridpaki*) با طول استاندارد (±SD) ۰/۳۹۶ ± ۵/۵۴ سانتی‌متر از رودخانه سیاه‌رود (استان مازندران) توسط دستگاه الکتروشوکر نمونه‌برداری گردید. نمونه‌ها پس از بیهوشی در محلول گل میخک، در فرمالین ۱۰ درصد بافری تثبیت و سپس بر اساس روش اصلاح‌شده Taylor و Van Dyke (۱۹۸۵) توسط آلسیان‌بلو و آلیزارین‌رد شفاف‌سازی و رنگ‌آمیزی شدند. عکس‌برداری ساختارهای اسکلتی نمونه‌های رنگ‌آمیزی شده توسط دستگاه اسکنر Epson v700 که به یک حمام گلیسیرین مجهز شده بود، انجام شد. ویژگی‌های استخوان‌شناسی نمونه‌ها نیز توسط یک دستگاه استریو میکروسکوپ Leica (MS5) بررسی و توصیف شدند. ترسیم و نام‌گذاری تصاویر به‌دست‌آمده در نرم‌افزار CorelDraw X6 و نام‌گذاری ساختارهای استخوانی بر اساس Rojo (۱۹۹۱) صورت گرفت. ویژگی‌های استخوان‌شناسی گونه *C. taenia* توسط Vasileva (۱۹۸۴) ارائه‌شده است.

شکل۱: نمای جانبی گونه سگ‌ماهی خاردار فریدپاکی *Cobitis faridpaki* (نمونه هولوتایپ – نگارندگان)

نتایج

بخش قدامی جمجمه عصبی (Neurocranium) باریک و تیغه‌ای شکل بوده و در بخش میانی نواری شکل است. بخش خلفی جمجمه پهن و بیضی‌شکل بود (شکل ۲C). ناحیه اتموئید شامل پنج قطعه استخوان اتموئید فوقانی-اتموئید (Supraethmoid-ethmoid)، پیش‌اتموئید II (Pre-ethmoidII)، اتموئیدجانبی (Lateral ethmoid)، کین‌اتموئید (Kinethmoid) و پیش ومر (Pre-vomer) می‌باشد. استخوان اتموئید فوقانی-اتموئید به شکل یک تیغه بر روی بخش میانی پیش ومر واقع‌شده است. یک فرورفتگی عمیق در حاشیه قدامی استخوان اتموئید فوقانی-اتموئید وجود دارد (شکل ۲C). در زیر این شیار، زائده قدامی این استخوان قرار دارد که در انتها مایل به جلو و نوک‌تیز می‌باشد. استخوان پیش ومر در بخش قدامی پهن بوده و در بخش خلفی باریک می‌گردد (شکل ۲A). جفت استخوان پیش اتموئید II در بخش قدامی استخوان پیش ومر واقع‌شده است. پیش اتموئید II استخوانی باریک بوده و بخش خلفی آن دارای دو فرورفتگی مفصلی است (شکل ۳C). فرورفتگی شکمی با بخش قدامی استخوان پیش‌ومر و فرورفتگی پشتی بااستخوان پیش‌کامی (Prepalatine) مفصل می‌شود. پیش اتموئید II در بخش خلفی خود فاقد حفره می‌باشد، بخش قدامی این استخوان نیز دارای یک برآمدگی جانبی-داخلی است. لبه قدامی پیش اتموئید II همچنین دارای یک فرورفتگی مفصلی برای اتصال به استخوان فکی (Maxilla) می‌باشد. استخوان اتموئید جانبی دراز بوده و دارای دو زائده جانبی-خارجی و یک زائده قدامی عمود می‌باشد که به استخوان حدقه‌ای پروانه‌ای (Orbitosphenoid) متصل می‌گردد (شکل ۲). در لبه جانبی-داخلی اتموئید جانبی یک برآمدگی وجود دارد. بخش انتهایی این استخوان نوک‌تیز بوده و به‌صورت خار زیرچشمی (Suborbital spine) مشاهده می‌شود. بین دو استخوان فکی، استخوان کوچک کین‌اتموئید (شکل ۳C) واقع‌شده بود.

ناحیه بینایی (Orbital) شامل استخوان‌های پیشانی (Frontal)، حدقه‌ای پروانه‌ای، بالی‌پروانه‌ای (Ptersphenoid)، اطراف پروانه‌ای (Parasphenoid)، اشکی (Lacrimal) و اِسکِلِروتیک (Sclerotic) می‌باشد. استخوان پیشانی در بخش قدامی باریک و نواری شکل بوده و در بخش خلفی پهن می‌گردد (شکل ۲C). حاشیه جانبی-داخلی بخش خلفی این استخوان در تشکیل ملاج (Fontanel) شرکت دارد. استخوان پیشانی در بخش میانی فاقد منفذ می‌باشد و لبه خلفی آن توسط یک شکاف زیگزاگی به استخوان آهیانه (Parietal) متصل می‌گردد. استخوان حدقه‌ای پروانه‌ای به بخش قدامی استخوان پیشانی متصل است (شکل ۲B). استخوان بالی پروانه‌ای در بخش شکمی به اطراف پروانه‌ای و در بخش پشتی به استخوان پیشانی متصل می‌گردد. استخوان دراز اطراف پروانه‌ای از استخوان پیش ومر تا قاعده‌ای پس‌سری امتداد دارد. این استخوان در بخش میانی پهن‌تر (Parasphenoid alar) شده و دارای دو برآمدگی برای اتصال به استخوان بالی پروانه‌ای است (شکل ۲A). انتهای خلفی استخوان اطراف پروانه‌ای توسط یک شیار به‌صورت دوشاخه درآمده و هم‌چنین در بخش میانی شکمی خود دارای یک برآمدگی است که از بخش قدامی تا خلفی امتداد دارد (شکل ۲B). استخوان اشکی دراز بوده و در بخش قدامی غضروفی بوده و پهن‌تر از بخش خلفی است. این استخوان در بخش قدامی استخوان اتموئید جانبی واقع‌شده است. در بخش قدامی جانبی استخوان پیشانی استخوان غضروفی پیش چشمی واقع‌شده است.

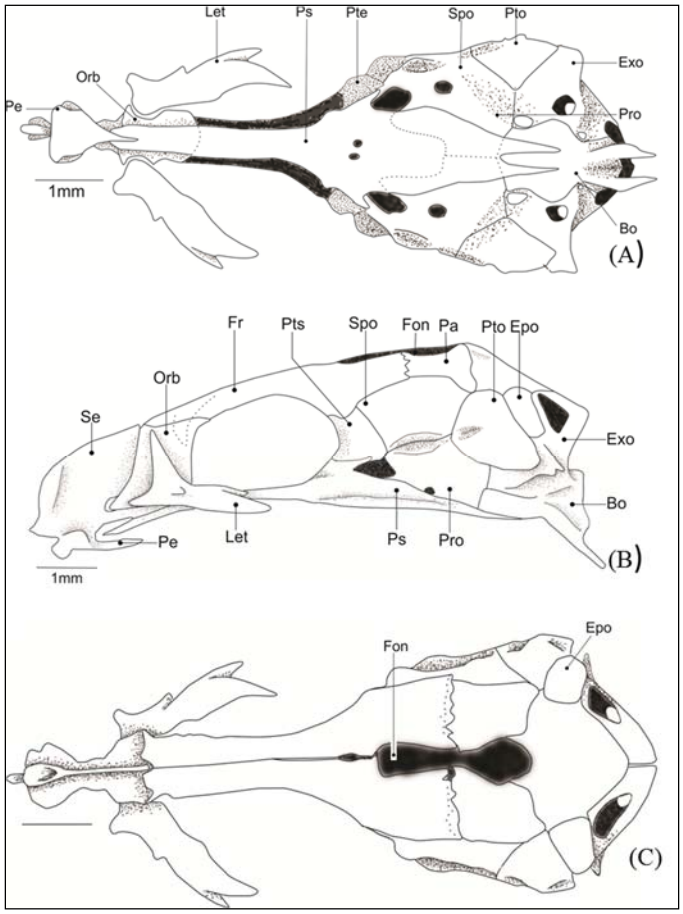

شکل ۲: جمجمه عصبی گونه *Cobitis fridpaki*. (A) نمای شکمی، (B) نمای جانبی و (C) و نمای پشتی.

(fon: fontanel; fr-Exo: foramen exoccipital; pr-Bo: basioccipital process; Bo: basioccipital; Epo: epiotic; Exo: exoccipita; Fr: frontal; Let: lateral ethmoid; Orb: orbitosphenoid; Pa: parietal; Pe: prevomer; Pro: prootic; Ps: parasphenoid; Pto: pterotic; Pts: pterosphenoi; Se: supraethmoid-ethmoid. Soc: supraoccipital; Spo: Sphenotic)

منطقه شنوایی دارای پنج استخوان آهیانه، پروانه‌ای (Sphenotic)، پرواتیک (Prootic)، پتراتیک (Pterotic) و اپی‌اتیک (Epiotic) می‌باشد. لبه جانبی داخلی استخوان آهیانه در تشکیل ملاج شرکت دارد. استخوان آهیانه در لبه خلفی به استخوان فوق پس‌سری (Supraoccipital) متصل می‌گردد. استخوان پروانه‌ای پهن بوده، در حاشیه شکمی به استخوان پرواتیک و در بخش خلفی به استخوان پتراتیک متصل شده و به استخوان اپی‌اُتیک هیچ اتصالی ندارد (شکل ۲B). استخوان پروانه‌ای در بخش قدامی جانبی دارای زائده‌ای گرد و مشخص می‌باشد. حاشیه شکمی این استخوان در تشکیل فرورفتگی مفصلی جهت اتصال به استخوان فکی‌لامی (Hyomandibular) شرکت دارد. جفت استخوان پرواتیک در بخش قدامی استخوان قاعده‌ای پس‌سری (Basioccipital) به یکدیگر متصل می‌گردند. در قسمت قدامی استخوان پرواتیک یک حفره بزرگ وجود دارد و همچنین لبه قدامی این استخوان به همراه استخوان‌های اطراف پروانه‌ای و پروانه‌ای حفره‌ای دیگر تشکیل می‌دهند. پتراتیک تقریباً مثلثی شکل بوده و جانبی‌ترین بخش جمجمه عصبی را تشکیل می‌دهد. بین دو استخوان پتراتیک و پس‌سری خارجی (Exoccipital) استخوان کوچک اپی‌اتیک واقع‌شده است (شکل ۲B). این استخوان بیضی‌شکل بوده و لبه پشتی آن به استخوان فوق پس‌سری متصل می‌گردد.

استخوان‌های پس‌سری خارجی، فوق پس‌سری و قاعده‌ای پس‌سری مجموعه استخوان‌های ناحیه پس‌سری را تشکیل می‌دهند. استخوان فوق پس‌سری نسبتاً بزرگ و پهن بوده و دارای لبه قدامی میانی مقعر می‌باشد که در تشکیل ملاج شرکت دارد (شکل ۲C). این استخوان در بخش میانی سطح پشتی دارای یک برآمدگی کوچک می‌باشد و در قسمت خلفی کمی باریک شده و به جفت استخوان پس‌سری خارجی متصل می‌گردد. هر یک از استخوان‌های پس‌سری خارجی دارای یک حفره بزرگ در بخش پشتی و دو حفره کوچک‌تر در بخش شکمی می‌باشند. این استخوان همچنین دارای یک زائده شکمی جانبی است. استخوان قاعده‌ای پس‌سری در قسمت خلفی دارای دو زائده شکمی است که در انتها به هم نمی‌رسند (شکل ۲A). در حاشیه خلفی این استخوان برجستگی استخوانی (Occipital condyle) برای اتصال به ستون مهره وجود دارد. در بخش جانبی جمجمه عصبی نیز دو فرورفتگی مفصلی برای اتصال به استخوان فکی لامی وجود دارد. فرورفتگی قدامی عمیق‌تر بوده و دو استخوان پروانه‌ای و پرواتیک در تشکیل آن شرکت دارند. فرورفتگی خلفی نیز توسط استخوان‌های پتراتیک و پروانه‌ای تشکیل‌شده است.

در جمجمه احشایی (Branchiocranium)، فک بالا شامل دو استخوان فکی و پیش فکی (Premaxilla) می‌باشد. استخوان پیش فکی L شکل و باریک بوده و بخش افقی آن پهن‌تر از بخش عمودی است که در انتها دارای زائده‌ای رو به بالا می‌باشد (شکل ۳A). استخوان فکی دارای دو بخش باریک در دو انتهاست و در قسمت میانی این استخوان یک زائده شکمی نوک‌تیز وجود دارد که مایل به عقب بوده و پهن‌ترین بخش استخوان را به خود اختصاص می‌دهد. برآمدگی قدامی پشتی استخوان فکی با فرورفتگی قدامی استخوان پیش اتموئید II مفصل می‌شود، این برآمدگی دارای یک زائده طویل در قسمت فوقانی بوده که در انتها کمی پهن‌تر است (شکل ۳B).

استخوان‌های فک پایین شامل دندانی (Dentary)، رتروآرتیکولار (Retroarticular) و مفصلی (Articular) است. استخوان دندانی دارای یک زائده قدامی-شکمی دراز است که در انتها کمی پهن‌شده و در بخش میانی-پشتی دارای زائده کورونویید می‌باشد. استخوان رتروارتیکولار در حاشیه خلفی استخوان دندانی واقع‌شده است. رتروارتیکولار در میانه کمی پهن بوده و در حاشیه خلفی دارای یک فرورفتگی مفصلی برای اتصال به استخوان مربعی است. استخوان رتروارتیکولار کوچک‌ترین استخوان این مجموعه است که تقریباً مثلثی شکل بوده و در فرورفتگی شکمی-خلفی استخوان مفصلی واقع‌شده است (شکل ۳D).

استخوان‌های مربعی (Quadrate)، ساده (Symplectic) و فکی‌لامی مجموعه استخوان‌های فک آویز را تشکیل می‌دهند که به‌طرف پایین مایل می‌باشند (شکل ۴). استخوان فکی‌لامی در بخش پشتی پهن بوده و دارای دو برآمدگی مفصلی جهت اتصال به جمجمه عصبی است. لبه قدامی این استخوان دارای یک برآمدگی مثلثی شکل بزرگ و چند زائده کوچک است و در حاشیه خلفی آن نیز یک زائده نوک‌تیز مایل به پایین دیده می‌شود. یک حفره نسبتاً بزرگ نیز در بخش شکمی استخوان فکی لامی وجود دارد و مفصل سرپوش آب‌ششی (Operclar condyle) در حاشیه خلفی آن واقع‌شده است. استخوان مربعی دارای زائده شکمی دراز و مایل به عقب است و در بخش قدامی شکمی آن‌یک فرورفتگی مفصلی برای اتصال به رتروارتیکولار وجود دارد (شکل ۴). حاشیه خلفی استخوان مربعی دارای یک فرورفتگی نسبتاً عمیق می‌باشد. در بخش خلفی این استخوان، استخوان ساده واقع‌شده است. این استخوان طویل بوده و در حاشیه خلفی پهن‌تر می‌گردد.

استخوان‌های کمان رجلی شامل رجلی پشتی (Metaptrygoid)، رجلی خارجی (Ectoptrygoid)، رجلی داخلی (Endoptrygoid) و کامی (Palatine) می‌باشد. استخوان‌های رجلی پشتی در بخش میانی باریک بوده و دارای دو زائده شکمی نوک‌تیز می‌باشد. این استخوان دارای منافذ متعددی می‌باشد (شکل ۴). رجلی خارجی دارای دو بخش عمودی و افقی بوده و در بخش قدامی استخوان مربعی واقع‌شده است. رجلی خارجی دراز بوده، در بخش خلفی پهن‌تر شده و دارای یک زائده قدامی-پشتی می‌باشد. استخوان پالاتین نسبتاً پهن بوده و دارای یک برآمدگی شکمی است که بااستخوان پیش ومر مفصل می‌شود. پیش‌کامی استخوان پیش‌کامی در قسمت پشتی دارای دو زائده قدامی و خلفی می‌باشد که زائده خلفی آن بزرگ‌تر از زائده قدامی است (شکل ۳E).

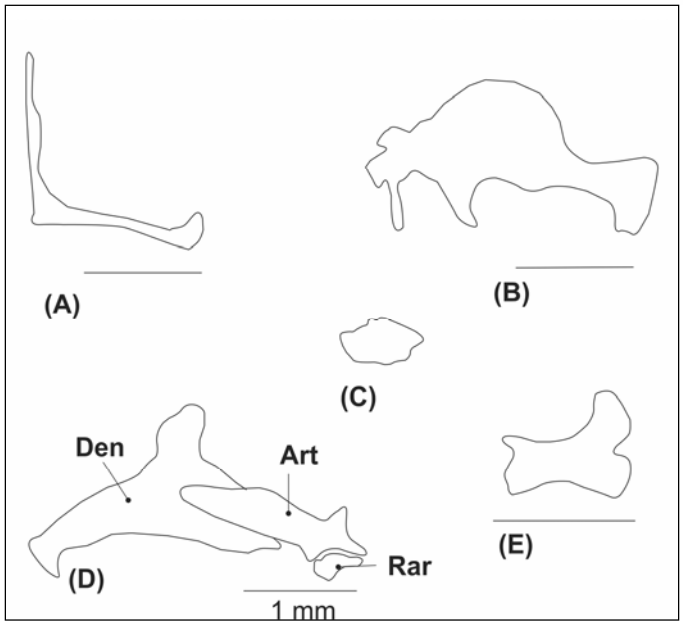

ش‌کل ۳: (A) استخوان پیش فکی، (B) فکی، (C) پیش اتموئید، (D) استخوان‌های فک پایین، (E) پیش اتموئید II گونه Cobitis faridpaki.

(Art: articulare; Den: dentale; Rar: retroarticulare)

مجموعه استخوان‌های سرپوش آب‌ششی (Opercle) شامل سرپوش آب‌ششی، پیش سرپوش آب‌ششی (Preopercle)، زیر سرپوش آب‌ششی (Subopercle) و میان سرپوش آب‌ششی (Interopercle) می‌باشد. در قسمت قدامی-پشتی استخوان سرپوش آب‌ششی، یک زائده وجود دارد و در زیر این زائده فرورفتگی مفصلی برای اتصال با برجستگی مفصلی یا کندیل فکی‌لامی واقع‌شده است. استخوان سرپوش آب‌ششی در بخش قدامی شکمی دراز و نوک‌تیز بوده و با بخش قدامی استخوان زیر سرپوش آب‌ششی هم‌پوشانی دارد (شکل ۴). بخش خلفی شکمی سرپوش آب‌ششی گرد شده و به حاشیه خلفی استخوان زیر سرپوش متصل می‌گردد. در لبه پشتی-میانی زیر سرپوش آب‌ششی یک برآمدگی وجود دارد که در فرورفتگی استخوان سرپوش آب‌ششی قرار می‌گیرد. استخوان زیر سرپوش دارای دو زائده قدامی می‌باشد، که زائده پشتی درازتر از زائده شکمی است و به استخوان پیش سرپوش متصل می‌گردد (شکل ۴). پیش سرپوش آب‌ششی در بخش قدامی باریک‌تر شده و دارای یک زائده قدامی پشتی است که بااستخوان بین سرپوش آب‌ششی هم‌پوشانی دارد. استخوان میان سرپوش آب‌ششی دراز بوده و بخش جانبی داخلی آن به استخوان بین لامی (Interhyal) متصل می‌گردد.

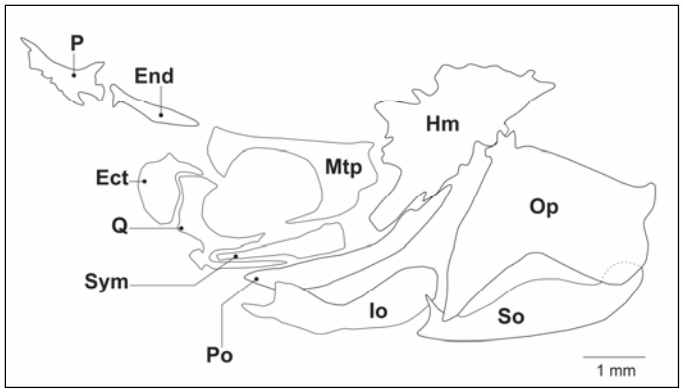

شکل ٤: نمای داخلی استخوان‌های فک آویز، سقف دهان و سرپوش آب‌ششی گونه *Cobitis faridpaki*.

(Ect: ectopterygoid; End: endopterygoid; Mtp: metapterygoid; Hm: hyomandibulare; Io: interopercle; Op: opercle; Po: praeopercle; Q: quadrate; So: subopercle; Sym: symplectic)

مجموعه استخوان‌های کمان آب‌ششی (Branchial apparatus) شامل پنج جفت استخوان غضروفی آب‌ششی (Ceratobranchial)، چهار جفت استخوان فوق آب‌ششی (Epibranchial)، سه جفت استخوان زیرآب ششی (Hypobranchial)، دو جفت استخوان حلقی آب‌ششی (Inphrapharyngobranchial) و چهار استخوان منفرد قاعده‌ای آب‌ششی (Basibranchial) است که استخوان چهارم آن بسیار کوچک می‌باشد (شکل ۵).

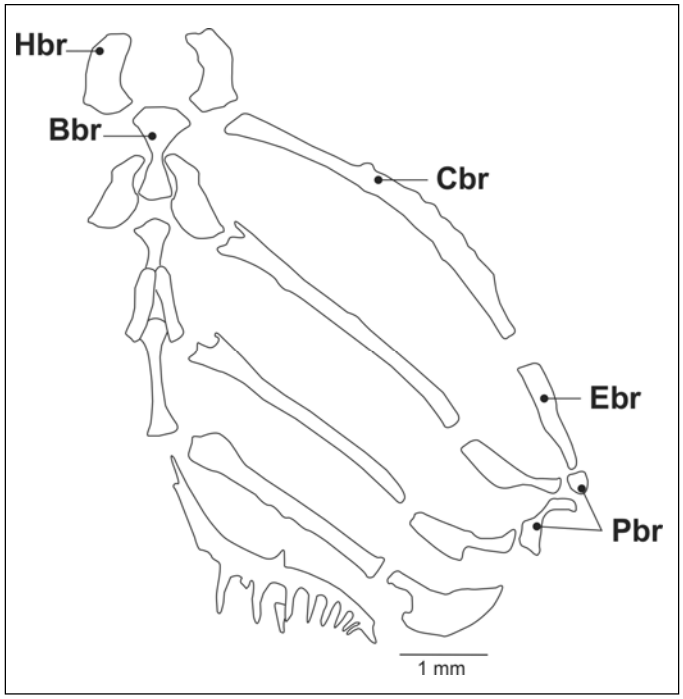

شکل ۵: مجموعه استخوان‌های کمان آب‌ششی گونه *Cobitis faridpaki*.

(Bbr: basibranchial; Cbr: ceratobranchial; Ebr: epibranchial; Hbr: hypobranchial; Pbr: inphrapharyngobranchial)

استخوان‌های منفرد اوروهیال (Urohyal) و قاعده‌ای لامی (Basihyal) و جفت استخوان‌های تحت لامی (Hypohyal)، غضروفی لامی (Ceratohyal)، فوق لامی (Epihyal)، بین لامی، اوروهیال اضافه (Urohyal extra) و سه جفت شعاع پایه‌آبششی (Branchiostegal) مجموعه استخوان‌های کمان لامی (Hyoid arch) را تشکیل می‌دهند. بخش شکمی استخوان اوروهیال لوزی شکل بوده و دارای دو زائده قدامی می‌باشد. بخش پشتی این استخوان نیز مثلثی شکل بوده و به‌صورت تیغه‌ای عمود بر سطح پشتی بخش شکمی واقع‌شده است (شکل ۶). یک حفره کوچک نیز در حاشیه شکمی بخش پشتی آن مشاهده می‌شود. استخوان قاعده‌ای لامی دراز بوده و در بخش قدامی پهن‌تر می‌باشد. یک منفذ بزرگ در بخش قدامی این استخوان قرار دارد. استخوان تحت لامی دارای دو بخش پشتی و شکمی است. بخش‌های پشتی و شکمی این استخوان به ترتیب به حاشیه قدامی-پشتی و قدامی-شکمی استخوان غضروفی لامی متصل می‌گردد (شکل ۶). استخوان غضروفی لامی در بخش میانی باریک شده و اولین شعاع پایه آبششی به آن متصل می‌گردد. دومین شعاع به محل اتصال این استخوان بااستخوان فوق لامی متصل می‌شود. استخوان فوق لامی در بخش خلفی باریک‌تر از بخش قدامی است و سومین شعاع نیز به بخش میانی آن متصل می‌گردد. استخوان بین‌لامی به لبه پشتی استخوان فوق لامی متصل می‌شود. شعاع‌های پایه آبششی تا لبه پشتی استخوان سرپوش آبششی امتداد می‌یابند.

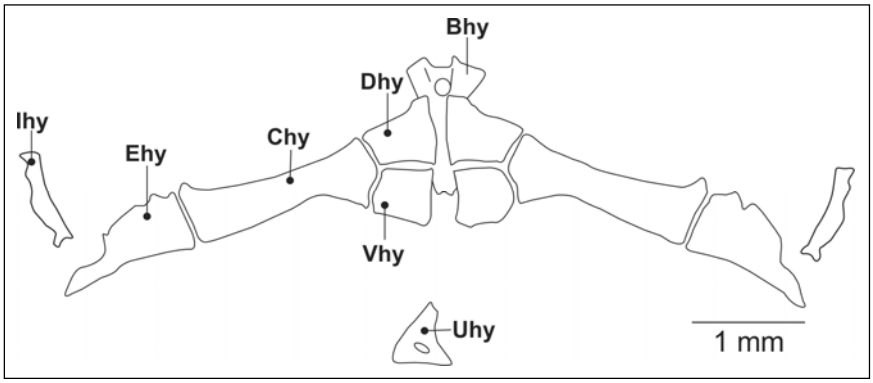

شکل ٦: مجموعه استخوان‌های کمان هیوئید، گونه*Cobitis faridpaki*.

(Bhy: basihyal; Br: branchiostegale; Chy: ceratohyale; Dhy and Vhy: dorsal and ventral hypohyal; Epi: epihyal; Ihy: interhyal; Uhy: urohyal; Uhye: urohyal extra)

کمربند سینه‌ای (Pectoral girdle) شامل استخوان‌های غرابی (Cleithrum)، فوق غرابی (Supracleithrum)، ترقوه (Coracoid)، ترقوه میانی (Mesocoracoid)، کتف (Scapula)، پشتی گیجگاهی (Posttemporal) و رادیال‌ها (Radials) می‌باشد (شکل ۷). استخوان غرابی بزرگ‌ترین استخوان این مجموعه است و استخوانی دراز و تقریباً L شکل بوده و در حاشیه خلفی-شکمی دارای زائده تیغه‌ای شکل می‌باشد. حاشیه خلفی این استخوان دارای یک فرورفتگی است که استخوان فوق غرابی در آن واقع‌شده است. استخوان فوق غرابی دراز بوده و انتهای پشتی آن دارای یک فرورفتگی جهت اتصال به استخوان پشتی گیج کاهی می‌باشد. استخوان پشتی گیجگاهی باریک بوده و به استخوان پتراتیک متصل می‌گردد. کتف استخوانی پهن است و در میانه دارای یک حفره می‌باشد. بخش شکمی استخوان کتف به استخوان ترقوه متصل می‌گردد. بخش قدامی ترقوه باریک‌تر از بخش خلفی است. استخوان ترقوه میانی دراز بوده و در بخش شکمی بااستخوان ترقوه و در بخش پشتی به استخوان‌های کتف و غرابی متصل می‌گردد (شکل ۷). کمربند سینه‌ای دارای سه رادیال است. اولین رادیال پهن بوده و دومین رادیال در سطح پشتی دارای یک زائده می‌باشد. زائده شکمی این رادیال نوک‌تیز شده و اولین رادیال روی آن قرار می‌گیرد. در بخش پشتی رادیال سوم نیز یک

زائده دیده می‌شود. باله سینه‌ای دارای یک شعاع غیر منشعب و ۷ شعاع منشعب است. در جنس نر این‌گونه دومین شعاع باله سینه‌ای در قسمت قدامی پهن و صفحه‌ای شکل (Lamina circularis) می‌گردد.

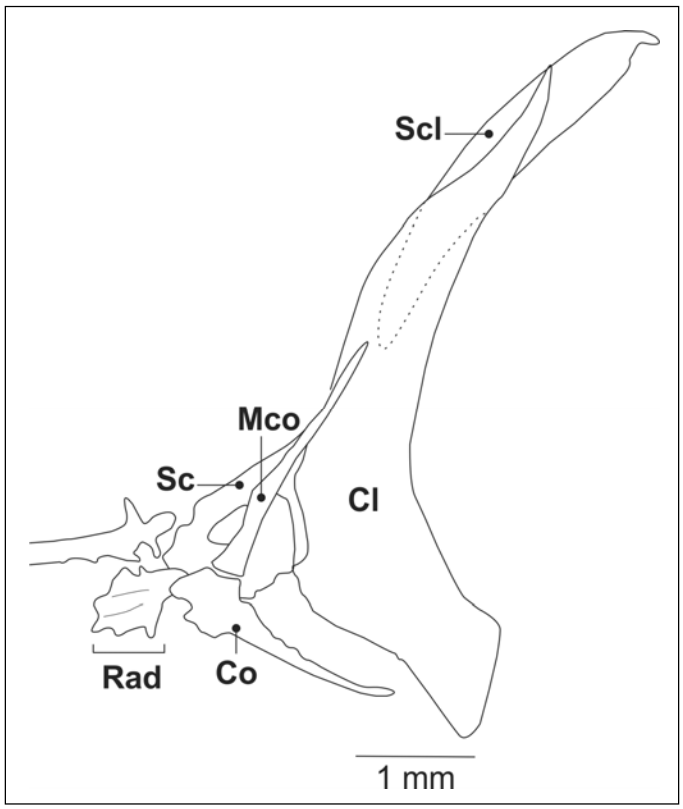

شکل۷: مجموعه استخوان‌های کمربند سینه‌ای گونه *Cobitis faridpaki*.

(Cl: cleitherum; Cor: coracoid; Mcor: mesocoracoid; Rad: ossified pectoral radial; Sc: scapula)

کمربند شکمی (Pelvic girdle)، شامل جفت استخوان شکمی (Pelvic bones)، استخوان Styloid و رادیال‌ها (Radials) است (شکل ۸). استخوان شکمی در بخش خلفی پهن بوده و در بخش قدامی چند شاخه می‌گردد. حاشیه جانبی داخلی این استخوان مضرس است و در حاشیه جانبی خارجی دارای یک برآمدگی می‌باشد، در قسمت میانی بخش خلفی آن نیز یک برآمدگی وجود دارد. کمربند شکمی دارای سه جفت رادیال می‌باشد. دومین رادیال کوچک‌تر از سایرین است. استخوان Styloid در بخش خارجی اولین شعاع غیر منشعب باله شکمی واقع‌شده است. این باله دارای یک شعاع غیر منشعب و شش شعاع منشعب است.

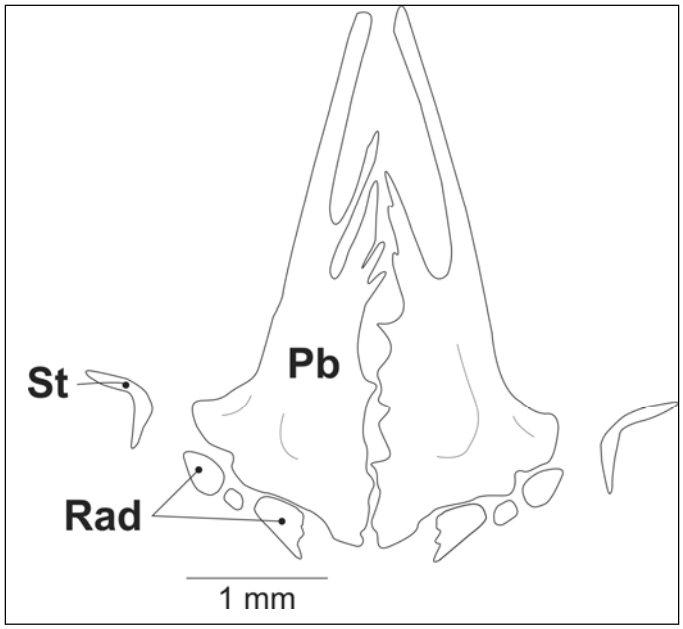

شکل ۸: استخوان‌های کمربند شکمی گونه *Cobitis faridpaki*.

(Pb: pelvic bone; Rad: radials; St: styloid)

اسکلت محوری (Axial skeleton)، این‌گونه دارای ۴۱ جسم مهره می‌باشد که مهره اول تا چهارم در تشکیل دستگاه وبر و کپسول کیسه شنا شرکت دارند. استخوانچه‌های Tripus، Intercalarium، Scaphium و Claustrum نیز در تشکیل ساختار دستگاه وبر نقش دارند (شکل ۹). از تغییر شکل چهارمین جسم مهره کپسول استخوانی ایجادشده است (شکل ۹)، در حاشیه جانبی این کپسول دو منفذ وجود دارد که منفذ خلفی گرد بوده و منفذ قدامی بیضی‌شکل می‌باشد. این کپسول در قسمت میانی بخش جانبی–خارجی دارای دو زائده نوک‌تیز و در بخش شکمی–میانی فاقد فرورفتگی می‌باشد. همچنین منافذ کوچک بسیاری تمام قسمت‌های کپسول شنا را می‌پوشاند. دومین و سومین جسم مهره با یکدیگر ادغام‌شده، دنده‌های جانبی دومین جسم مهره در بخش خلفی دوشاخه شده و تا بخش میانی کپسول امتداد می‌یابند و به آن متصل می‌گردند. ناحیه سری (Cranial) دارای ۲۲ جسم مهره و ناحیه دمی (Caudal) دارای ۱۹ جسم مهره می‌باشد.

آخرین جسم مهره، شعاع‌های اصلی و Procurrent و مجموعه‌ای از زوائد استخوانی، اسکلت باله دمی را تشکیل می‌دهند. زوائد استخوانی شامل ۵ استخوان هیپورال (Hypral)، استخوان‌های منفرد ایپورال (Epural)، پارهیپورال (Parhypural)، پلئوراستیل (Pleurostile) می‌باشد. این باله دارای ۶ شعاع Procurrent پشتی و ۴–۵ شعاع Procurrent شکمی و ۱۴–۱۶ شعاع اصلی است. در بخش خلفی اولین مهره دم یک یا دو زائده دراز و باریک وجود دارد. خار خونی دومین مهره دم در انتها به دوشاخه تقسیم می‌شود. در برخی نمونه‌ها هیپورال ۱ و ۲ و در برخی دیگر هیپورال ۴ و ۵ به هم متصل می‌باشند (شکل ۱۰).

باله پشتی دارای ۳ شعاع غیر منشعب و ۷ شعاع منشعب و ۸ سری استخوان پتریگیوفور (Pterygiophor) می‌باشد. ابتدای این باله از مهره ۱۵ اسکلت محوری شروع می‌شود. اولین پتریگیوفور بزرگ‌ترین استخوان این مجموعه بوده و سه شعاع غیر منشعب باله پشتی بر روی آن واقع‌شده است. استخوان دیستال در آخرین پتریگیوفور منفرد بوده و در سایر پتریگیوفورها به‌صورت جفت می‌باشد (شکل ۱۱).

باله مخرجی دارای ۳ شعاع غیر منشعب و ۵ شعاع منشعب و ۶ سری استخوان پتریگیوفور می‌باشد و از مهره ۲۹ اسکلت محوری شروع می‌شود. استخوان دیستال آخرین پتریگیوفور منفرد بوده اما در سایرین به‌صورت جفت می‌باشد (شکل ۱۱).

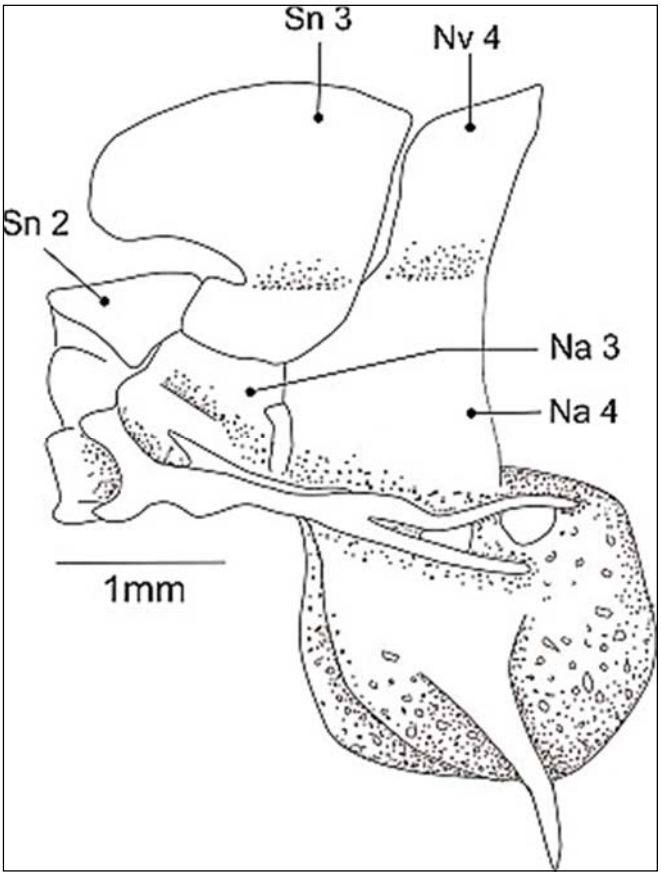

شکل ۹: دستگاه وبر گونه *Cobitis faridpaki*.

(Na: neural arch; Ns: neural spine; Pr: pleural rib; Sn: supraneural)

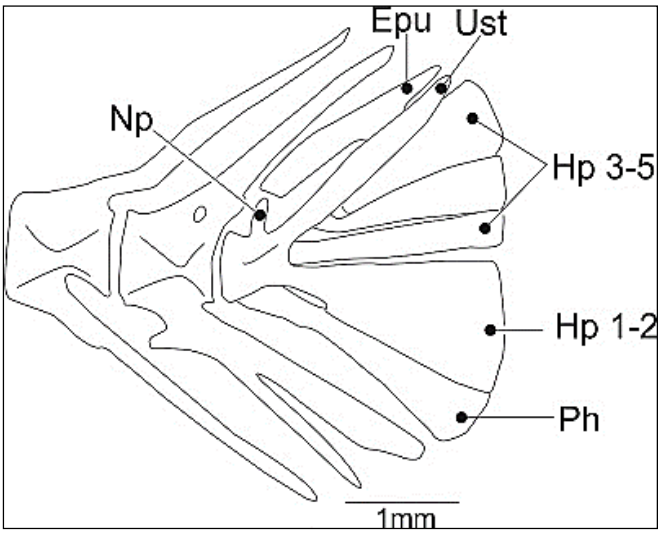

شکل۱۰: مجموعه استخوان‌های باله دمی گونه *Cobitis faridpaki*.

(Epu: epural; Hp: hypurals; Hs: haemal spine; Np: neural process; Ns: neural spine; Ph: parhypurale; Un: uroneural; Ust: pleurostile)

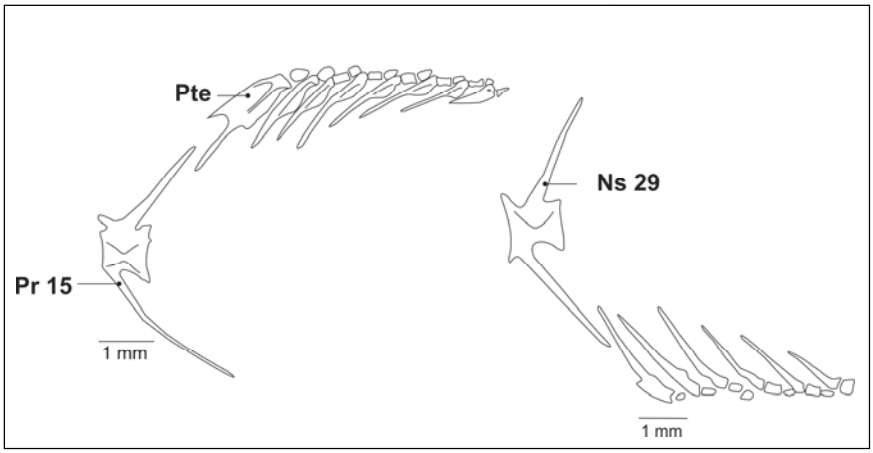

شکل۱۱: استخوان‌های باله پشتی و مخرجی گونه *Cobitis faridpaki*.

(Pte: pterygiophore)

بحث و نتیجه‌گیری

تا چند سال گذشته، محققان گونه‌های جنس *Cobitis* بومی ایران را به‌عنوان گونه *Cobitis taenia* می‌شناختند (Abdoli, 2000; Abdoli and Naderi, 2009; Kiabi *et al*., 1999). گونه سگ‌ماهی خاردار (*C. faridpaki*) اخیراً توسط Mousavi-Sabet و همکاران (۲۰۱۲) توصیف‌شده است که به‌واسطه ویژگی‌های ریخت ظاهری شامل عدم حضور استخوان کانسترینی دوم در قاعده شعاع‌های باله سینه‌ای در جنس نر و نداشتن لکه‌های بزرگ در پهلو از سایر اعضای متعلق به این جنس در ایران قابل‌شناسایی می‌باشد.

علاوه بر ویژگی‌های ریخت سنجی گونه‌های *C. faridpaki* و *C. taenia* (Mousavi-Sabet *et al*., 2012)، ساختار استخوانی این دو گونه، تفاوت‌هایی را در بخش‌های مختلف جمجمه عصبی و احشایی نشان داد. ازجمله بارزترین این تفاوت‌ها می‌توان وجود برآمدگی قدامی–جانبی پیش ومر در گونه *C. taenia* اشاره نمود (Vasileva, 1984) که در گونه *C. fridpaki* وجود ندارد. به‌علاوه برآمدگی قدامی–شکمی استخوان اتموئید فوقانی–اتموئید در گونه *C. faridpaki* نوک‌تیز و مایل به جلو بوده درحالی‌که در گونه *C. taenia* این برآمدگی گرد و رو به پایین می‌باشد.

در گونه *C. faridpaki*، استخوان پیش فکی در انتهای بخش افقی خود دارای یک برآمدگی روبه بالا است که در گونه *C. taenia* وجود ندارد. همچنین برآمدگی شکمی استخوان‌فکی در گونه *C. faridpaki* نوک‌تیز و توسعه‌یافته‌تر از گونه *C. taenia* می‌باشد (Vasileva, 1984). استخوان فکی در گونه *C. faridpaki* دارای یک برآمدگی رو به بالا می‌باشد درحالی‌که در *C. taenia* این برآمدگی مایل به عقب است. تفاوت دیگر را می‌توان در استخوان ترقوه مشاهده کرد. در گونه *C. faridpaki* این استخوان تنها به کتف متصل می‌باشد و به استخوان غرابی اتصالی ندارد درحالی‌که در گونه‌های دیگر این جنس، ترقوه به دو استخوان کتف و غرابی متصل می‌باشد. این ویژگی می‌تواند یک ویژگی تمایزدهنده آرایه موردبررسی با سایر گونه‌های مطالعه شده باشد.

درنهایت، این مطالعه یک توصیف از ویژگی‌های استخوان‌شناسی گونه اخیراً توصیف‌شده *C. faridpaki* را ارائه دهد که می‌تواند در مطالعات آتی آرایه‌شناسی اعضای جنس *Cobitis* در ایران مورداستفاده قرار گیرد. به‌علاوه ویژگی‌های استخوانی قابل‌تفکیک گونه *C. faridpaki* نسبت به *C. taenia* مربوط به ساختار استخوان‌های فکی، پیش فکی، کمربند سینه‌ای و بخش قدامی جمجمه عصبی نیز می‌تواند به‌عنوان صفات قابل‌تشخیص این‌گونه، علاوه بر صفات ریخت سنجی ارائه‌شده در توصیف این‌گونه در نظر گرفته شود.

منابع

Abdoli, A. and Naderi, M., 2009. The Biodiversity of Fishes of the Southern Basin of the Caspian Sea. Abzian Scientific Publication, Tehran, 238 p.

Abdoli, A., 2000. The Inland Water Fishes of Iran. Iranian Museum of Nature and Wildlife, Tehran, 378 p.

Coad, B., 2014. Fresh water fishes of Iran. Retrieved from http://www.briancoad.com.

Esmaeili, H. R., Coad, B. W., Gholamifard, A. and Teimori, A., 2010. Annotated checklist of the freshwater fishes of Iran. Zoosystematica Rossica, 19(2): 361-386.

Helfman, G. S., Collette, B. B., Facey, D. E. and Bowen, B. W., 2009. The diversity of fishes: Biology, Evolution, and Ecology. Blackwell Publishing, UK, Oxford.

Kiabi, B. H., Abdoli, A. and Naderi, M., 1999. Status of the fish fauna in the South Caspian Basin of Iran. Zoology in the Middle East, 18: 57-65.

Mousavi-sabet, H., Vasil'eva, E. D., Vatandoust, S. and Vasil'ev, V. P., 2012. *Cobitis faridpaki* sp. nova-a New Spined Loach Species (Cobitidae) from the Southern Caspian Sea Basin (Iran). Journal of Ichthyology, 51(10): 925-931.

Prokofiev, A. M., 2010. Morphological classification of loaches (Nemacheilinae). Journal of Ichthyology, 50: 827-913.

Rojo A. L., 1991. Dictionary of evolutionary fish osteology. CRC Press.

Taylor, W. R. and Van Dyke, G. C., 1985. Revised procedures for staining and clearing small fishes and other vertebrates for bone and cartilage study. Cybium, 9: 107-119.

Vasileva, E. D., 1984. Comparative morphological analysis of two spiny loach populations (genus *Cobitis*, Cobitidae) differing from each other in the number of patches at the base of caudal fm. Journal of Ichthyology, 24: 43-53.