تاثیرات هیستولوژیکی فاز محلول نفت خام دریای خزر بر بافت کبد فیل‌ماهی انگشت قد (*Huso huso* Linnaeus, 1754)

الهه خدابخش[۱]*
شهلا جمیلی[۲]
عباسعلی مطلبی[۳]
علی ماشینچیان[٤]
حسن نصراله زاده ساروی[٥]
محمد حسینی[٦]

۱. دانشگاه آزاد اسلامی، واحد علوم و تحقیقات، دانشجوی دکتری، تهران، ایران
۲. موسسه تحقیقات علوم شیلاتی کشور، استادیار، تهران، ایران
۳. ۵. پژوهشکده اکولوژی دریای خزر، ساری، ایران
۴. دانشگاه آزاد اسلامی، واحد علوم و تحقیقات، استادیار، تهران، ایران
۶. دانشگاه آزاداسلامی، واحد بابل، استادیار گروه دامپزشکی، بابل، ایران

***مسئول مکاتبات:**
elahe_iran2001@yahoo.com

تاریخ دریافت: ۱۳۹۲/۰۷/۰۱
تاریخ پذیرش: ۱۳۹۲/۰۹/۳۰
این مقاله برگرفته از رساله دکتری می‌باشد

چکیده

در این تحقیق تاثیر فاز محلول نفت خام دریای خزر بر بافت کبد فیل‌ماهیان (*Huso huso*) انگشت‌قد با میانگین وزنی ۱۰/۷۶±۰/۲۳ گرم در سال ۱۳۹۱ بررسی شد. بدین منظور ابتدا میزان LC_{50} ۹۶h فاز محلول نفت خام اندازه‌گیری و معادل ۴۶/۶۸ میلی‌گرم در لیتر محاسبه شد، سپس ۳ تیمار در معرض آلودگی زیر محدوده کشندگی ($0/4 LC_{50}$، $0/6 LC_{50}$ و $0/8 LC_{50}$) و یک تیمار شاهد (بدون حضور نفت خام) انتخاب و برای هر تیمار سه تکرار در نظر گرفته شد. در هر تکرار تعداد ۳۰ عدد بچه فیل‌ماهی ذخیره‌سازی شدند. این مطالعات به مدت ۹۶ ساعت به طول انجامید و هر ۲۴ ساعت از تمامی تیمارها جهت مطالعات بافت شناسی نمونه‌گیری انجام گرفت. در طول مدت آزمایش پارامترهای کیفی آب اندازه‌گیری شد و سعی شد که شرایط کیفی برای تمامی تکرارها مشابه باشد. بر اساس نتایج این تحقیق، غلظت‌های متفاوت فاز محلول نفت خام (WSF) حتی در ساعات اولیه آزمایش، عوارض قابل ملاحظه‌ای بر بافت کبد فیل‌ماهیان انگشت‌قد نشان داد و به طور کلی عوارضی از قبیل پرخونی عروق، اتساع و پرخونی سینوزوئیدهای کبدی، هیپرتروفی، دژنراسیون و واکوئوله شدن هپاتوسیت‌ها، رکود صفرا و همینطور نکروز، سیروز و فیبروز بافت کبدی مشاهده شد. همچنین نتایج نشان داد که با افزایش زمان قرارگیری بچه ماهی‌ها در معرض آلاینده و همینطور افزایش غلظت آلاینده شدت آسیب‌ها بیشتر شد. به طور کل نتایج مشخص نمود که حتی زمانی که فیل ماهیان در معرض آلودگی فاز محلول نفت خام با غلظت $0/4LC_{50}$ قرار می‌گیرند هم پس از ۴۸ ساعت دچار آسیب‌های شدید در بافت کبد می‌شوند (دژنرسانس چربی، بی‌رنگ شدن هسته، تکه‌شدن هسته و نکروز) که در بسیاری موارد برگشت‌پذیر نمی‌باشد. بنابراین وجود آلودگی فاز محلول نفت خام تا حد LC_{50} ۰/۴ نیز موجب اختلال در سلامت فیل ماهیان انگشت‌قد خواهد بود که با افزایش زمان مواجهه، امکان تلفات را افزایش می‌دهد.

واژگان کلیدی: فاز محلول نفت خام، فیل ماهی، بافت شناسی، بافت کبد، *Huso huso*.

مقدمه

دریای خزر بزرگ‌ترین بدنه قاره‌ای آبی در جهان است که توسط کشورهای آذربایجان، روسیه، جمهوری اسلامی ایران، قزاقستان و ترکمنستان احاطه شده است (Kosarev and Yablonskaya, 1994). در محیط‌های آبی از میان انواع مختلف آلودگی‌ها، تولیدات نفتی یکی از مهم‌ترین آلاینده‌ها می‌باشند (Pacheco and Santos, 2001) که حوزه آبی بسته خزر نیز حاوی این آلودگی‌هاست (ساداتی پور و شریعتی فیض‌آبادی، ۱۳۸۰). سطح آب دریای خزر در ۲۰ سال گذشته حدود ۲/۵ متر بالا آمده است که نتیجه آن به زیر آب رفتن حوزه‌های نفتی و زمین‌های کشاورزی می‌باشد که بدین وسیله آلودگی‌های مهمی به دریای خزر وارد می‌شود (Dumond, 1998). نفت و ترکیبات آن اثرات حادی بر ماهیان داشته و اثرات آن‌ها بر مرحله لاروی و جوانی ماهیان شامل تغییرات مورفولوژیک، هیستوپاتولوژیک و آسیب‌های

ژنتیکی گزارش شده است. ذراتی از نفت که بیش‌ترین تأثیر را بر ماهیان استخوانی دارند، هیدروکربن‌های محلول شامل هیدروکربن‌های آروماتیک حلقوی (PAHs) هستند که به خاطر سمیت و پایداری در محیط دارای اهمیت فراوانی می‌باشند (Hose *et al*.,1996). ارگانیسم‌های آبزی PAHs (هیدروکربن‌های آروماتیک حلقوی) موجود در آب را جذب می‌کنند، در نتیجه اثرات متفاوتی بعد از قرارگیری در معرض این آلودگی در آن‌ها رخ می‌دهد (Teh *et al*., 2004).

کبد اندامی است که بیش‌ترین ارتباط را با سم‌زدائی و فرآیندهای تغییرشکل زیستی دارد که به دلیل این عملکرد و وجود خون فراوان در آن، یکی از اندام‌هایی است که بیش‌ترین تأثیر را از آلاینده‌های موجود در آب می‌پذیرد (Tophan and Prescott, 2001). تغییرات هیستوپاتولوژیکی به طور وسیعی به عنوان بیومارکرهایی در ارزیابی سلامت ماهیان در معرض آلاینده‌ها، در مطالعات آزمایشگاهی و محیطی به کار می‌رود (Van der Oost *et al*., 2003). بسیاری از بررسی‌های هیستوپاتولوژیکی روی اندام کبد که مسئول اعمال حیاتی همچون تجمع زیستی (Bioaccumulation)، تغییر شکل زیستی (Biotransformation) و عوامل بیگانه از جمله آلاینده‌ها می‌باشند صورت گرفته است. همچنین شناسایی تغییرات یافت شده در این اندام آسان‌تر از انواع تغییرات عملکردی بوده و به عنوان یک علامت هشدار دهنده آسیب به سلامت جانور عمل می‌کند (Altinok and Capkin, 2007; Figueiredo-Fernandes, 2006a; Figueiredo-Fernandes, 2006b; Hinton and Lauren, 1990).

بنابراین با استفاده از روش‌های بافت‌شناسی و هیستوپاتولوژیکی قادر به ارزیابی تأثیرات و پاسخ‌های فیل‌ماهی در مقابل قرارگیری در معرض آلاینده نفتی خواهیم بود. فیل‌ماهی یکی از مهم‌ترین ماهیان اقتصادی دریای خزر بوده و با توجه به ارزش غذایی بالا، کیفیت گوشت و اهمیت آن در استحصال خاویار مورد توجه می‌باشد.

با توجه به ارزش اقتصادی فیل‌ماهی و کاهش ذخایر آن‌ها از سویی و وجود ده‌ها چاه نفت در کشورهای حاشیه دریای خزر و استحصال نفت و آلودگی روز افزون این محیط از سوی دیگر، این تحقیق با هدف مشخص کردن میزان تاثیر احتمالی فاز محلول نفت خام بر بقای این آبزی با ارزش و نوع و شدت آسیب وارده به کبد به عنوان اندامی حیاتی در این ماهی انجام گردید.

مواد و روش‌ها

تعداد ۱۱۰۰ عدد فیل‌ماهی انگشت‌قد مورد آزمایش از مرکز تکثیر و پرورش ماهی شهید رجایی واقع در سمسکنده شهرستان ساری تهیه گردیدند. قبل از آغاز آزمایش وضعیت ظاهری ماهیان مورد بررسی قرار گرفت و تعدادی از آن‌ها که از نظر ظاهری سالم به نظر می‌رسیدند به طور تصادفی انتخاب شده و وزن آن‌ها اندازه‌گیری شد، با استفاده از تست Shapiro-wilk بچه فیل‌ماهیان با محدوده وزنی یکسان و مورد نظر (۱۰/۷۶±۰/۲۳ گرم) انتخاب و در تانک‌های فایبرگلاس نگهداری شدند و غذادهی آن‌ها به صورت دوبار در روز و با استفاده از غذای تجاری SFT انجام شد. جهت پی‌بردن به سلامت و کیفیت ماهیان مورد مطالعه، آزمایش بقا در سه تکرار با شرایط زیر انجام شد:

طول دوره آزمایش ۸ روز بود که در طول دوره، هوادهی پیوسته انجام شد. در هر تکرار ۱۰ عدد ماهی با تراکم ۱ گرم در لیتر استفاده شد و در ۱۴ ساعت دوره نوری و ۱۰ساعت تاریکی اجرا شد. میزان تلفات به صورت روزانه ثبت شد. ۴۸ ساعت قبل از انجام آزمایش، تغذیه بچه‌ماهیان قطع گردید. فاز محلول نفت خام (WSF) نیز طبق روش Anderson و همکاران (۱۹۷۴) بدست آمد. اندازه‌گیری محدوده کشندگی برای یافتن۲ غلظت از سم (بیشترین غلظتی که هیچ مرگ و میری در بین نمونه‌ها ایجاد نکند و دیگری کمترین غلظتی که باعث مرگ و میر ۱۰۰ درصد موجود شود) و سمیت حاد از روش O.E.C.D و به روش نیمه ساکن انجام شد. جهت انجام این مرحله، گروه‌های ۱۰ عددی از ماهیان در ۳ تکرار به تانک‌هایی با شرایط کیفی آب مشابه آزمایش بقا منتقل گردیدند. سپس ۷ غلظت از فاز محلول نفت خام معادل ۴/۵، ۱۳/۵، ۲۲/۵، ۳۱/۵، ۴۰/۵، ۴۹/۵ و ۵۸/۵ میلی‌گرم بر لیتر به روش لگاریتمی انتخاب و به تانک‌ها اضافه شدند (برای هر غلظت سه تکرار در نظر گرفته شد و سه تکرار نیز بدن حضور نفت به عنوان شاهد). سپس برای تعیین میزان سمیت حاد نفت خام مجدداً ۷ غلظت ۳۴، ۳۶/۵، ۳۹، ۴۱/۵، ۴۴، ۴۶/۵ و ۴۹ میلی‌گرم بر لیتر به روش تصاعد هندسی تعیین شده و ماهیان در معرض آن‌ها قرار داده شدند. هر

تانک روزانه با محلول هم غلظت تازه جایگزین شد و ماهی‌های مرده از هر تانک جدا شده و شمرده شدند. پس از ۹۶ ساعت تعداد کل ماهی‌های تلف شده مشخص گردید. در انتهای آزمایش از اعداد بدست آمده و با به کار گیری نرم افزار SPSS (نسخه ۱۹)، مقدار LC_{50} به روش Probit value محاسبه گردید (Finney, 1978).

برای انجام مرحله اصلی آزمایش اثر فاز محلول نفت خام بر بافت کبد، فیل‌ماهیان انگشت‌قد در ۴ گروه و هر گروه با سه تکرار دسته‌بندی شدند و ۳۰ قطعه ماهی در هر تکرار ذخیره سازی شد. این تیمارها شامل یک تیمار به عنوان گروه شاهد، بدون حضور فاز محلول نفت خام و ۳ تیمار دیگر با غلظت‌های ، LC_{50} ۰/۴ ، LC_{50} ۰/۶، LC_{50} ۰/۸ فاز محلول نفت‌خام به هر تانک اضافه شدند. در طول مدت آزمایش پارامترهای کیفی آب اندازه‌گیری شد و سعی شد شرایط کیفی برای تمام تکرارها مشابه باشد. مدت زمان این آزمایش ۹۶ ساعت بود، مدت هوادهی به طور پیوسته انجام شد و هر ۲۴ ساعت از بافت کبد تیمارهای مختلف نمونه‌برداری گردید. نمونه‌ها در محلول بوئن فیکس شدند و پس از آن مراحل معمول بافت‌شناسی شامل آب‌گیری با الکل اتیلیک، شفاف‌سازی با گزیلول و آغشتگی با پارافین انجام و پس از قالب‌گیری توسط دستگاه میکروتوم، برش‌های ۶ میکرونی تهیه گردید. جهت رنگ‌آمیزی از روش هماتوکسیلین-ائوزین استفاده شد و بافت‌ها توسط میکروسکوپ نوری مورد مطالعه قرار گرفتند.

نتایج

در محیط آزمایش غلظت هیدروکربن‌های محلول فاز محلول نفت خام که می‌بایست در آزمایش محدوده کشندگی، مورد استفاده قرار می‌گرفتند، در لحظه شروع آزمایش و مقاطع زمانی ۶، ۱۲، ۱۸ و ۲۴ ساعت پس از شروع آزمایش و بدون حضور ماهی اندازه‌گیری شد. غلظت هیدروکربن‌های موجود در محلول در بازه‌های زمانی مذکور به ترتیب ۳۴/۲۸، ۳۷/۵، ۴۰/۲۲، ۴۴/۳۴ و ۴۹ میلی‌گرم بر لیتر اندازه‌گیری شد. نتایج نشان دهنده کاهش غلظت هیدروکربن‌های محلول طی ۲۴ ساعت بودند. مقدار خروج هیدروکربن‌ها از محیط پس از ۲۴ ساعت، معادل ۱۴/۷۲ میلی‌گرم در لیتر محاسبه گردید.

میانگین تعداد تلفات در غلظت‌های مختلف آزمایش در زمان‌های ۲۴، ۴۸، ۷۲ و ۹۶ ساعت فیل ماهی در جدول ۱ آورده شده است. با استفاده از روش آماری Probit value در نرم افزار SPSS نسخه ۱۹ میزان LC_{50} فاز محلول نفت خام بر روی فیل ماهیان گروه وزنی ۱۰/۷۶ گرمی بدست آمد. همچنین با استفاده از همین نرم افزار میزان LC_{10}، LC_{50}، LC_{90} در زمان‌های ۲۴، ۴۸، ۷۲ و ۹۶ ساعت محاسبه گردید (جدول ۲).

پس از محاسبه میزان LC_{50} برای شروع مرحله اصلی آزمایش مقادیر ۰/۸، ۰/۶ و ۰/۴ غلظت LC_{50} برای بچه فیل ماهیان محاسبه شد که در جدول ۳ آمده است.

جدول ۱: میزان مرگ و میر فیل‌ماهیان انگشت‌قد (*Huso huso*) در آزمایش تعیین حد کشندگی غلظت‌های مختلف فاز محلول نفت خام درای خزر در زمان‌های مختلف (سال ۱۳۹۱).

غلظت فاز محلول نفت خام ($mg\ L^{-1}$)	تعداد ماهیان مورد آزمون	درصد مرگ و میر در ۲٤ – ۹٦ ساعت			
		تا ۲٤ ساعت	تا ٤۸ ساعت	تا ۷۲ ساعت	تا ۹٦ ساعت
۳۴	۳۰	۰	۰	۰	۰
۳۶/۵	۳۰	۰	۰	۰	۳/۳۳
۳۹	۳۰	۰	۰	۳/۳۳	۶/۶۶
۴۱/۵	۳۰	۰	۱۳/۳۳	۲۰	۲۳/۳۳
۴۴	۳۰	۱۰	۲۰/۳۳	۳۰	۳۶/۶۶
۴۶/۵	۳۰	۱۳/۳۳	۲۶/۶۶	۴۰	۴۶/۶۶
۴۹	۳۰	۳۶/۶۶	۶۰	۷۶/۶۶	۹۰

جدول ۲: مقادیر غلظت کشنده (LC) فاز محلول نفت خام دریای خزر در فیل‌ماهیان انگشت‌قد (*Huso huso*) بر حسب میلی‌گرم در لیتر (سال ۱۳۹۱).

LC	۲٤ ساعت	٤۸ ساعت	۷۲ ساعت	۹٦ ساعت
LC_{10}	۳۹/۵۰	۳۸/۳۴	۳۷/۲۸	۳۶/۶۲
LC_{50}	۵۱/۰۱	۴۸/۶۳	۴۷/۴۳	۴۶/۶۸
LC_{90}	۵۴/۱۲	۵۳/۲۸	۵۲/۱۸	۴۹/۳۵

جدول ۳ : میزان غلظت‌های مورد استفاده فاز محلول نفت خام دریای خزر در آزمایش بر حسب میلی‌گرم در لیتر (سال ۱۳۹۱).

وزن بچه ماهی (گرم)	LC_{50} ۰/٤	LC_{50} ۰/٦	LC_{50} ۰/۸
۱۰/۷۶ ±۰/۲۳	۱۸/۶۷	۲۸	۳۴/۳۷

کبد در فیل‌ماهیان انگشت قد حجیم و بزرگ بوده و سلول‌های هپاتوسیت، مشخص با هسته‌های کروی و پررنگ بودند و حد و مزر سلول‌ها واضح بود (شکل ۱). همچنین مجاری صفراوی با لایه‌ای از سلول‌های مکعبی شکل به همراه بافت همبند در اطراف آن‌ها به وضوح قابل تشخیص بوده است.

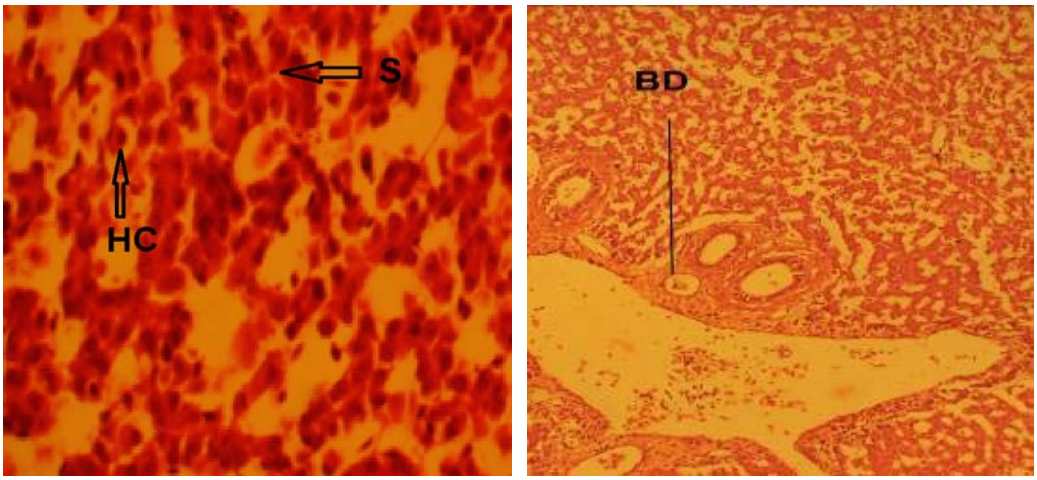

شکل۱ : ساختار کبد فیل‌ماهیان انگشت‌قد (*Huso huso*) در گروه شاهد در سال ۱۳۹۱.

سمت چپ: (HC: سلول‌های هپاتوسیت، S : سینوزیدها)، (H&E, X40)

سمت راست: (BD: مجاری صفراوی)، (H&E, X10)

بافت کبد در تیمار ۰/۴LC50 در معرض پس از ۲۴ ساعت تغییرات ویژه‌ای نسبت به شاهد نداشت (شکل۲-A).

پس از ۴۸ ساعت عارضه دژنرسانس چربی و تورم ابری در بافت این تیمار قابل مشاهده بود. همچنین در بعضی نقاط تکه‌تکه شدن هسته‌ها دیده شد (شکل۲-B).

پس از ۷۲ ساعت در بافت این تیمار بی‌نظمی‌های متفاوت هسته مشاهده شد که در بعضی از نقاط شکل کروی آن‌ها از بین رفته بود. همچنین در بعضی از سلول‌های هپاتوسیت، هسته دچار یا بی‌رنگ شدن هسته (Karyolyse) شده و در برخی دیگر تکه‌تکه شدن هسته (Karyorrehexis) مشاهده شد. همچنین علائم نکروز انعقادی، آماس و افزایش لوکوسیت‌ها نیز مشاهده شد (شکل ۲-C).

پس از ۹۶ ساعت، بافت کبد بچه فیل‌ماهیان در این تیمار دچار نکروز شدید شد. همچنین دیواره رگ‌ها دچار هایپرپلازی گردید و آتروفی در سلول‌های رگ‌ها دیده شد. همچنین تعداد ماکروفاژها و لنفوسیت‌ها نیز افزایش چشمگیری داشتند (شکل ۲-D).



شکل۲ : ساختار کبد فیل‌ماهیان انگشت‌قد (*Huso huso*) در تیمار $0/4LC_{50}$ در زمان‌های مختلف نمونه‌برداری در سال ۱۳۹۱ (H&E, X40).

A: بافت کبد پس از ۲۴ ساعت (HC: هپاتوسیت، S: سینوزوئید)

B: بافت کبد پس از ۴۸ ساعت (K: کاریولیز هسته، FD: دژنرسانس چربی، CS: تورم ابری)

C: بافت کبد پس از ۷۲ ساعت (Ka: تکه شدن هسته، K: بی رنگ شدن هسته، N: نکروز، L: لنفوسیت)

D: بافت کبد پس از ۹۶ ساعت (H: هایپرپلازی دیواره رگها، M: ماکروفاژ، N: نکروز، L)

پس از ۲۴ ساعت، دژنرسانس چربی در بافت کبد تیمار $0/6LC_{50}$در معرض دیده شد و تورم ابری هپاتوسیت‌ها به خوبی قابل مشاهده بود (شکل۳-A).

پس از ۴۸ ساعت، آتروفی سلول‌ها و نکروز در بافت دیده شد. بافت همبند افزایش چشمگیری داشته و سیروز کامل ایجاد گردید. علائم بروز فیبروز هم مشاهده شد. همچنین مجاری صفراوی نیز دچار هایپرپلازی شده و تعداد ماکروفاژها افزایش پیدا کرد (شکل ۳-B). پس از ۷۲ ساعت، در این تیمار هایپرپلازی شدید مجاری صفراوی و رگ‌ها، افزایش بافت همبند، رنگ گرفتن و عدم حرکت صفرا سیروز و نکروز هپاتوسیت‌ها و نشانه‌های فیبروز مشاهده شد (شکل ۳-C).

در نمونه‌های این تیمار پرخونی، آتروفی و نکروز در اطراف سینوزوئیدها و همینطور افزایش ماکروفاژها و سیروز مشاهده شد (شکل ۳-D).

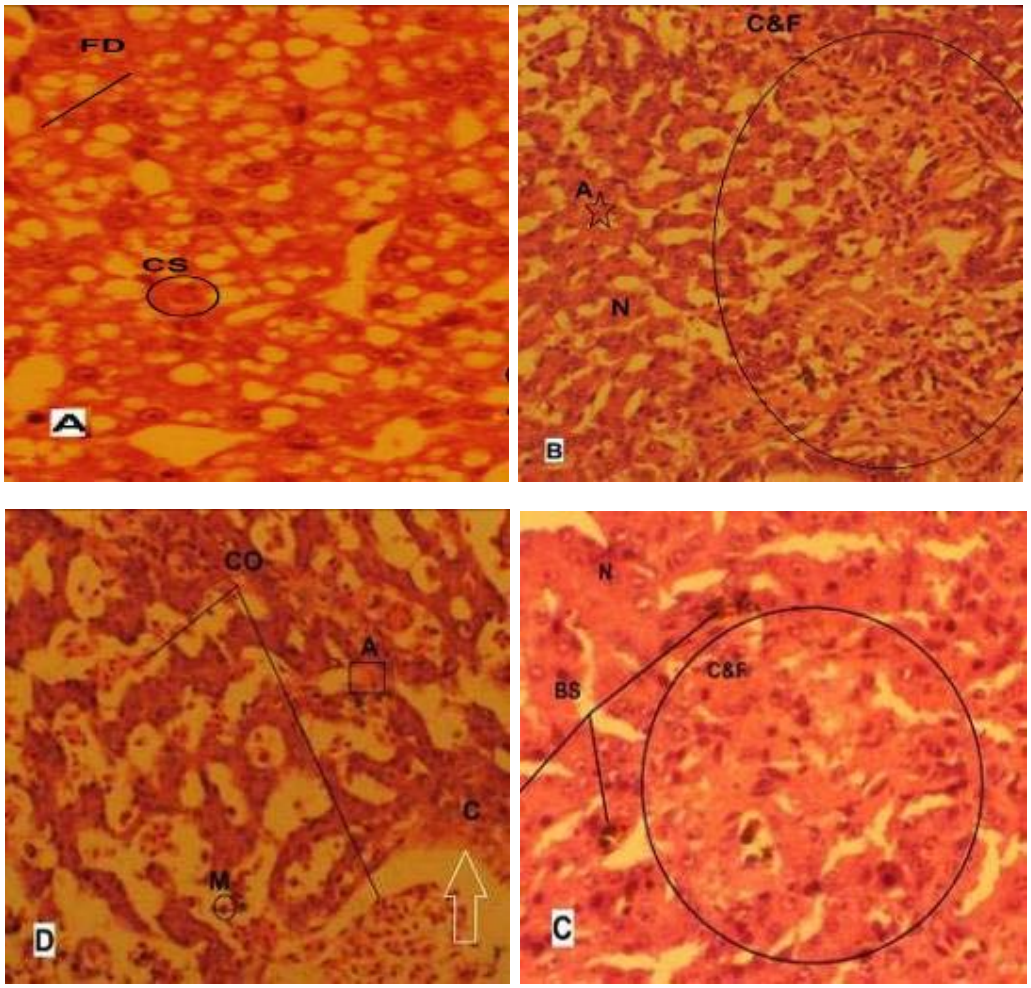

شکل۳ : ساختار کبد فیل‌ماهیان انگشت‌قد (*Huso huso*) در تیمار ۰/۶LC50 در زمان‌های مختلف نمونه‌برداری در سال ۱۳۹۱ (H&E, X40).

A: بافت کبد پس از ۲۴ ساعت (CS: تورم ابری، FD: دژنرسانس چربی)

B: بافت کبد پس از ۴۸ ساعت (C&F: منطقه دچار فیبروز و سیروز، A: آتروفی سلول، N: نکروز)

C: بافت کبد پس از ۷۲ ساعت (BS: رکود صفرا (Bile stagnation)، C&F: سیروز و فیبروز، N: نکروز)

D: بافت کبد پس از ۹۶ ساعت (CO: پرخونی Congestion، A: آتروفی، M: ماکروفاژ)

پس از ۲۴ ساعت، بافت کبد تیمار ۰/۸LC50 نسبت به تیمار شاهد دچار تغییر گردید. مهم‌ترین تغییر را می‌توان به عارضه دژنرسانس چربی نسبت داد. همچنین عارضه تورم ابری نیز در بعضی از هپاتوسیت‌ها مشخص شد. در هسته هپاتوسیت‌ها نیز تغییرات و بی نظمی‌هایی همچون تکه‌تکه شدن و بی‌رنگ شدن مشاهده شد (شکل ۴-A). پس از ۴۸ ساعت، در این تیمار آسیب‌هایی شدید نظیر آماس، پرخونی سینوزوئیدها، افزایش چشمگیر ماکروفاژها و لوکوسیت‌ها همچنین نکروز انعقادی و سیروز و فیبروز شدید ثبت شد (شکل ۴-B).

پس از ۷۲ ساعت، در این تیمار نکروز انعقادی، سیروز، آماس و فیبروز مشاهده شد (شکل ۴-C).

پس از ۹۶ ساعت، مجاری صفراوی کبد به طور شدید دچار هایپرپلازی شدند. نکروز و سیروز کامل و فیبروز نیز عوارض شاخص تغییرات بافتی این تیمار در این زمان بودند. همچنین در قسمت‌هایی از بافت پرخونی و افزایش شدید ماکروفاژها نیز دیده شد (شکل ۴-D).

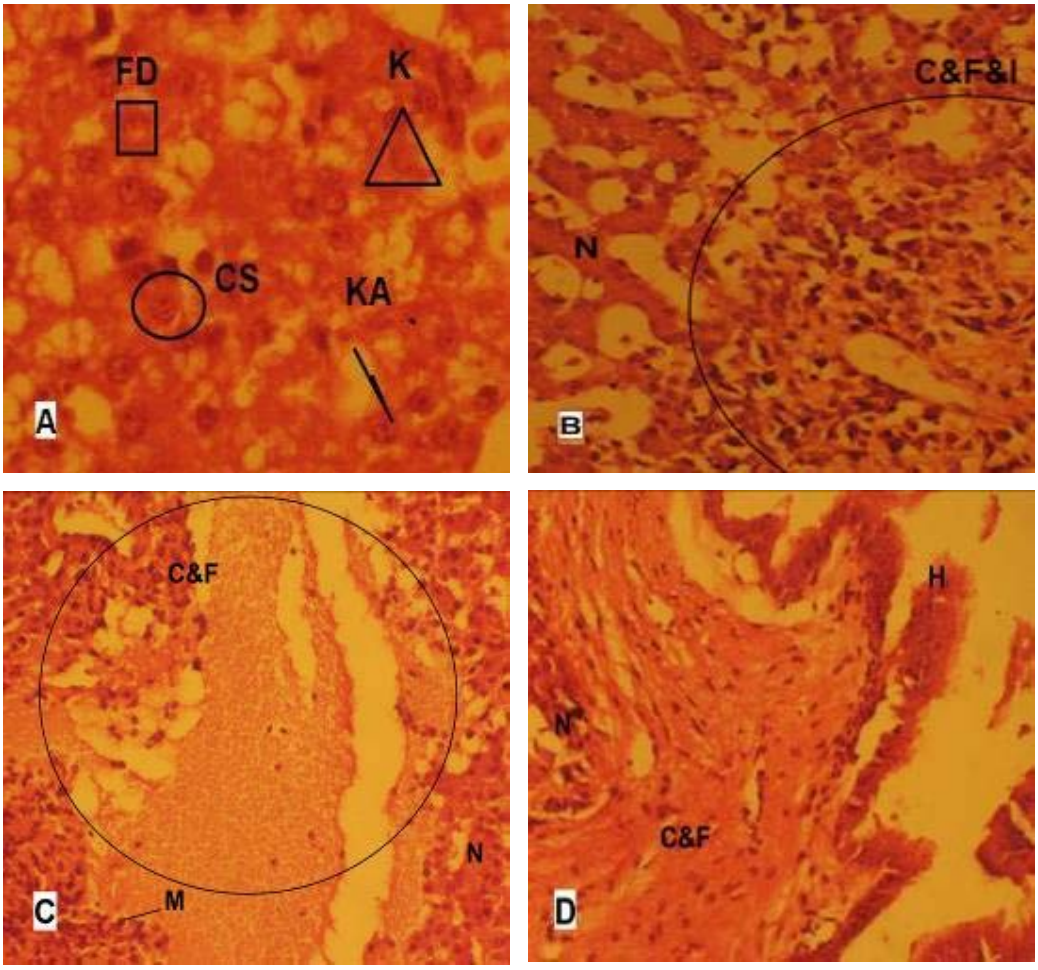

شکل٤ : ساختار کبد فیل‌ماهیان انگشت‌قد (Huso huso) در تیمار ۰/۸LC_{50} در زمان‌های مختلف نمونه‌برداری در سال ۱۳۹۱ (H&E, X40).

A: بافت کبد پس از ۲۴ ساعت (FD: دژنرسانس چربی، CS: تورم ابری، KA: تکه شدن هسته، K: بی رنگ شدن هسته)

B: بافت کبد پس از ۴۸ ساعت (C&F&I: آماس فیبروز و سیروز، N: نکروز)

C: بافت کبد پس از ۷۲ ساعت (دایره: سیروز و فیبروز، حرف N: نکروز ، فلش: ماکروفاژ)

D: بافت کبد پس از ۹۶ ساعت (H: هایپر پلازی مجاری صفراوی، N: نکروز ، F: فیبروز ، C: سیروز)

بحث و نتیجه‌گیری

چندین دلیل مهم برای انتخاب کبد به عنوان شاخص زیستی نشان‌دهنده آلودگی‌ها در محیط وجود دارد، از جمله این‌که کبد ماهیان عملکردهایی مانند غیر فعال‌سازی هیدروکربن‌های نفتی، ذخیره‌سازی نوترینت‌ها و آزادسازی فرآورده‌های کاتابولیسم دیگر بافت‌ها را دارد و با تولید صفرا که نقش مهمی در هضم اسید چرب و دفع متابولیت‌های مسموم کننده دارد، در حفظ و هموستازی بدن بسیار موثر می‌باشد. صفرای تولید شده توسط سلول‌های هپاتوسیت کبدی تولید و به داخل کیسه صفرا ترشح می‌شود. مواد سمی در کبد از خون پالایش شده و با تبدیل به ترکیبات دیگر خنثی و به همراه صفرا به داخل روده ترشح و دفع می‌شوند. آسیب پذیری کبد در برابر آلاینده‌ها و مواد شیمیایی

هم به دلیل جریان خون نسبتاً آهسته‌ای است که در مقایسه با برون‌ده قلبی دارد. میزان جریان صفرا در ماهیان تقریباً ۵۰ برابر کندتر از پستانداران می‌باشد که این امر می‌تواند حساسیت بیشتر ماهی نسبت به صدمات شیمیایی کمک کند، چرا که سرعت کم صفرا موجب دفع کندتر متابولیت‌ها و مواد شیمیایی سمی از کبد می‌شود (Gingirich, 1982). کبد به خاطر عملکرد، موقعیت و جریان خونی که دریافت می‌کند بیشترین اثر را از آلاینده‌های موجود در آب می‌پذیرد و در مجموع عوامل متعددی می‌توانند باعث آسیب کبدی شوند که با توجه به وظایف متابولیسمی کبد چنین صدماتی می‌توانند اثرات جدی روی متابولیسم آبزی داشته باشد (Langiano and Martinez, 2008).

در تحقیق حاضر غلظت‌های متفاوت فاز محلول نفت‌خام (WSF) حتی در ساعات اولیه آزمایش، عوارض قابل ملاحظه‌ای بر کبد بچه فیل‌ماهی با وزن ۱۰/۷۶±۰/۲۳ گرمی نشان داد. کبد بچه ماهیان آزمایش شده در این تحقیق به طور کلی عوارضی از قبیل پرخونی عروق، اتساع و پرخونی سینوزوئیدهای کبدی، هیپرتروفی، دژنراسیون و واکوئوله شدن هپاتوسیت‌ها و نیز نکروز بافت کبدی را نشان داد که این علائم در بیشتر تحقیقاتی که برای پی بردن اثرات انواع سموم و فلزات سنگین و سایر هیدروکربن‌های نفتی انجام شده نیز گزارش شده است (ابطحی و همکاران، ۱۳۸۶). حیدری و همکاران در سال ۱۳۸۸ تاثیر فاز محلول نفت خام را بر بافت کبد ماهی سفید مورد بررسی قرار دادند بررسی‌ها نشان داد که با افزایش غلظت نفت خام میزان آسیب در بافت کبد افزایش یافت. به طوری که در مدت زمان ۲۴ ساعت در دوزهای پایین‌تر کبد تقریباً سالم به نظر می‌رسید و در بعضی نقاط تورم ابری و نامشخص شدن هسته سلول دیده می‌شود و در دوزهای بالاتر در همان ۲۴ ساعت اول علائم آسیب های شدید و نکروز مشاهده شد. همچنین با افزایش زمان مواجهه با آلاینده نیز آسیب‌ها افزایش یافت به طوری که در دوزهای پایین‌تر فاز محلول نفت خام پس از گذشت ۹۶ ساعت تورم و آماس در هپاتوسیت‌ها، بی‌نظمی هسته و تغییر شکل هسته و مراحلی از نکروز مشاهده گردید. در تحقیق حاضر نیز با افزایش زمان ماندگاری و همچنین افزایش دوز آلاینده، شدت آسیب‌ها بیشتر شد تا جایی که منجر به تاثیرات غیر قابل برگشت و نکروز شدید هپاتوسیت‌ها گردید.

ناهنجاری‌هایی مانند تغییر شکل هپاتوسیت‌ها و واکوئوله شدن سیتوپلاسم و هسته در *Corydoras paleatus* آلوده با حشره‌کش‌های ارگانوفسفاته گزارش شده است (Fanta *et al*., 2003)، تغییرات عمده مشاهده شده در کبد *Prochilodus lineatus* ساکن در رودخانه‌های شهری شامل تغییر شکل و هیپرتروفی هسته، حضور گرانول‌های ائوزینوفیلیک در سیتوپلاسم، رکود صفرا که به صورت دانه‌های زرد–قهوه‌ای در سیتوپلاسم بود و همین‌طور دژنره شدن سیتوپلاسم و هسته نیز دیده شد (Langiano and Martinez, 2008). Akaishi و همکاران در سال ۲۰۰۴ در کبد ماهیان آب شیرین گرمسیری *Astyax sp*. که در معرض آلاینده‌های فاز محلول نفت خام قرار گرفته بودند، آسیب‌هایی همچون نکروز و از بین رفتن محدوده‌های سلول‌های هپاتوسیت را مشاهده کردند، که همگی با نتایج تحقیق حاضر مطابقت دارند. به طور کلی نکروز سلول‌های کبدی یکی از یافته‌های عمومی و مشترک کبد مرتبط با شرایط سمی متفاوت آلودگی‌ها با هیدروکربن‌ها، فلزات سنگین و عفونت‌های قارچی می‌باشد (Spies *et al*., 1996; Khan, 1998; Robert, 2001; Simonata *et al*., 2008).

Akaishi و همکاران (۲۰۰۴) بیان نمودند که سلول‌های هپاتوسیت در حالت نکروز، سیتوپلاسم حجیم داشته و حد سلول‌ها نامشخص می‌باشد و همچنین تغییرات شدیدی در پراکنش ارگانل‌های آن‌ها دیده می‌شود. در تحقیق حاضر نیز سلول‌های هپاتوسیت نکروزه، سیتوپلاسم حجیم داشته و هموژن بودند و حدود سلول‌ها نامشخص بود. سلول‌های منفرد نکروزه، در کبد به دفعات در سپتی‌سمی‌ها و مسمومیت‌ها دیده می‌شود که در این حالت کروماتین هسته متراکم (پیکنوزیس) و به دنبال آن حالت ائوزین‌فیلی سیتوپلاسم افزایش یافته و سلول بیمار چروکیده می‌شود (Ferguson, 1998).

در تحقیق حاضر کبد بچه ماهیانی که در دوز بالاتر آلاینده ($0/8\,LC_{50}$) قرار گرفته بودند، دچار پرخونی شدید در ناحیه سینوزوئیدها شدند. در کبد ماهیان آزاد مورد تحقیق توسط شریف‌پور و همکاران در سال ۱۳۸۷ نیز به طور مشابه پرخونی شدید مشاهده شد و علت آن واکنش دفاعی در اثر تماس حاد با مواد سمی اعلام گردید. این نوع آسیب‌ها می‌تواند بر متابولیسم هپاتوسیت‌های درگیر در واکنش‌های بیوشیمیایی مهم مانند ذخیره نوترینت‌ها و سم‌زدایی ترکیبات ضد حیات اثرگذار باشد (Akaishi *et al*., 2004). آسیب‌های مورفولوژیک در کبد

گونه‌های *Hypsurus caryi* و *Rachochilus toxodes* در معرض هیدروکربن‌های نفتی توسط Spies و همکاران (۱۹۹۶)، شرح داده شد. آسیب‌های عمده اعلام شده آتروفی (تحلیل رفتگی) سلول‌های کبدی، نئوپلازی، نقصان گلیکوژن و نکروز بود. حضور ملانوماکروفاژها در نمونه‌های در معرض آلودگی، شاخص اثر سمیت می‌باشد و می‌تواند به عنوان شاخص زیستی مواجهه ماهی با هیدروکربن‌ها مورد استفاده قرار گیرد. ملانوماکروفاژها در ماهیان از رنگدانه‌های فراوان و سلول‌های فاگوسیتیک تشکیل شده‌اند و مسئول پاکسازی کاتابولیت‌ها، پس مانده‌های طبیعی سلول و مواد بیگانه خارجی می‌باشند (Akaishi *et al*., 2004).

در تحقیقی که Kelly و Janz (۲۰۰۸) در مورد تاثیر آلودگی فلزات سنگین بر بافت کبد اردک ماهی (*Esox lucius*) انجام دادند گزارش شد که در غلظت‌های پایین آلاینده تغییرات زیادی در بافت کبد ماهی مورد آزمایش نسبت به گروه شاهد ثبت نشد، ولی با افزایش مقدار آلاینده واکوئله شدن شدید تری‌گلیسیرید و چربی در هپاتوسیت‌ها مشاهده شد. در تحقیق حاضر نیز یکی از عوارضی که به طور شدید و تقریباً در تمامی دوزهای آزمایشی به خوبی دیده شد. واکوئوله شدن چربی در هپاتوسیت‌ها بود. به طور کلی جمع شدن چربی به شکل غیر عادی در واکوئل‌های هپاتوسیت یکی از پاسخ‌های سلول‌های کبدی در هنگام بروز دوزهای بالای آلاینده‌ها می‌باشد. این امر به خاطر مشکلاتی است که در متابولیسم لیپیدها ایجاد می‌شود (Teinen, 2001; Teh *et al*., 2004). مشکلات تجمع و ذخیره شدن چربی در هپاتوسیت‌ها در هنگام مواجهه شدن با آلاینده‌ها می‌تواند آثار پاتولوژیک نظیر نکروز و فیبروز را به همراه داشته باشد (Pessayre *et al*., 2002). البته نتایج تحقیق حاضر مغایر نتایج اعلام شده توسط Bratberg و همکاران (۲۰۱۳) است. این محققین بر روی تاثیر آلودگی نفتی و آلاینده‌های آلی بر کبد و مغز ماهی کاد آتلانتیک (*Gadus morhua*) تحقیقاتی انجام دادند و به این نتیجه رسیدند که این آلاینده‌ها تاثیر کمی بر پروفایل اسیدهای چرب و تجمع چربی در بافت کبد و مغز این ماهی داشت.

هایپرتروفی سلول نیز از جمله تغییراتی بود که در کبد بچه فیل‌ماهیان مورد آزمایش مشاهده شد این عارضه بیشتر در ساعات اولیه مواجهه ماهی با آلاینده دیده شد. هایپرتروفی هسته و سلول می‌تواند نشانه پاسخ هپاتوسیت‌ها به استرس باشد که در حالت عادی وجود ندارد و می‌تواند به عنوان شاخصی برای نشان دادن افزایش فعالیت متابولیکی هپاتوسیت‌ها در هنگام برخورد با آلودگی و استرس محیطی در نظر گرفته شود (Takashima and Hibiya, 1999). در ماهیانی که در معرض آلاینده‌ها قرار می‌گیرند عارضه تورم کبدی و بزرگ شدن کبد دیده می‌شود که معمولاً با تورم ابری و نکروز هپاتوسیت‌ها در اطراف نواحی متورم قابل رویت و با پیشرفت تورم کبدی بافت همبند نواحی صدمه دیده شروع به رشد می‌کند و پس از مدتی عارضه سیروز کبدی مشاهده می‌شود (Teh *et al*., 2004).

Paris- Palacos و همکاران (۲۰۰۰) مطالعاتی بر روی ماهی *Brachydonio rerio* انجام دادند و مشاهده کردند که در اثر آلودگی با کلراید روی، در هسته‌های سلول‌های کبدی تغییر شکلی به حالت فروپاشی هسته و یا فشردگی هسته ایجاد گردید. در مطالعه حاضر هم تغییرات در شکل و اندازه هسته‌های هپاتوسیت‌ها بیشتر در ماهیانی که در تیمار LC_{50} ۰/۴ بودند مشاهده شد. این تغییرات شامل بی‌رنگ شدن هسته، تکه‌تکه شدن هسته و در مواردی فشردگی هسته در برخی از نقاط بافت کبدی بود. Braunbeck و همکارانش در سال ۱۹۹۰ پیشنهاد کردند که تغییر در اندازه و شکل هسته‌های هپاتوسیت‌هایی که در معرض آلاینده‌ها قرار می‌گیرند نشانه‌ای از افزایش فعالیت متابولیک است. نتایج تحقیقاتی که Visoottiviseth و همکاران در سال ۱۹۹۹ و Varanka و همکاران (۲۰۰۱) انجام دادند نشان داد که بافت کبد ماهیانی که در برابر آلاینده‌های فلزات سنگین قرار گرفتند، عوارضی نظیر تغییر شکل و برهم خوردن نظم پارانشیم کبدی و واکوئوله شدن سلول‌های کبدی و در نهایت نکروز ایجاد می‌گردد که این تغییرات با افزایش دوز آلاینده شدت بیشتری پیدا می‌کند و در نهایت منجر به مرگ ماهی می‌گردد. دگرگونی‌های ایجاد شده بیشتر به علت دژنره شدن و نکروز سلول‌ها ایجاد می‌شود و گاهی هپاتوسیت‌ها لیز شده و در نهایت به مرگ جانور می‌انجامد.

عارضه رکود صفرا هم از جمله تغییرات بافتی مشاهده شده بود که در تیمارهای حاوی دوزهای LC_{50} ۰/۶ و LC_{50} ۰/۸ و پس از گذشت ۴۸ ساعت به خوبی مشاهده شد. عارضه‌ای نظیر افزایش اندازه سلول و هسته و دژنره شدن سلول و سیتوپلاسم و عدم حرکت صفرا در مجاری صفراوی مخصوص یک نوع آلاینده نیست و در واقع تغییراتی عمومی است که سلول هپاتوسیت هنگامی که در معرض سم و آلودگی قرار

می‌گیرد از خود نشان می‌دهد (Van Dyke *et al*., 2007). توقف صفرا و باقی ماندن گرانول‌های زرد متمایل به قهوه‌ای صفرا در سیتوپلاسم و هپاتوسیت نشانگر این است که صفرا تولید شده قادر به رها شدن و خروج از کبد نیست که این امر خود می‌تواند نشانه از بین رفتن توان انجام متابولیسم صحیح در هپاتوسیت‌های کبدی باشد (Fanta *et al*., 2003). در تحقیقی که Lavarias و همکاران (۲۰۱۱) بر روی هپاتوپانکراس *Macrobrachium borellii* در معرض فاز محلول نفت خام انجام گردید. در دوز زیر حد کشندگی فاز محلول نفت خام و در ۲۴ ساعت اولیه، کاریولیز به همراه واکوئوله شدن شدید هپاتوسیت و تورم ابری دیده شد و پس از گذشت ۹۶ ساعت عدم حرکت صفرا و نکروز در بسیاری از نقاط هپاتوپانکراس دیده شد. Agami نیز (۲۰۱۲) تاثیر نفت خام خلیج‌فارس را بر کبد خرگوش ماهی (*Siganus canaliculatus*) که در معرض این آلاینده قرار داشتند بررسی نمود و آثار تخریبی واضحی به خصوص در دوزهای بالاتر نفت خام نسبت به گروه شاهد مشاهده کرد. ضمناً طبق این تحقیق، با افزایش زمان قرار گرفتن در برابر آلاینده، تخریب بافتی بیشتری مشاهده شد. در تحقیق حاضر هم تورم ابری هپاتوسیت‌ها و واکوئوله شدن سیتوپلاسم، بزرگ شدن هپاتوسیت، نکروز پراکنده، اسفنجی شدن بافت کبد، آماس و افزایش لنفوسیت‌ها و رکود صفرا مشاهده شد که این عوارض با افزایش زمان در معرض بودن افزایش نشان داد. Abdel-moneim و Al- kahtani نیز (۲۰۱۲) تاثیر هیستوپاتولوژیک آلودگی فلزلت سنگین بر کبد ماهی تیلاپیای نیل (*Oreochromis niliticus*) در عربستان سعودی بررسی کردند و نتایج حاکی از آن بود که این آلاینده‌ها سبب واکوئوله شدن هپاتوسیت‌ها، تخریب سینوزوئیدها، نکروز بافت پارانشیم کبد، پیکنوزیس هسته سلول و افزایش اندازه هپاتوسیت‌ها شد که مشابه با نتایج تحقیق حاضر بود.

به طور کلی نتایج حاصله از این تحقیق نشان داد که حضور فیل‌ماهیان انگشت‌قد در معرض غلظت‌های زیر محدوده کشندگی فاز محلول نفت خام نیز می‌تواند صدمات زیادی به بافت کبد وارد کند که این آسیب‌ها در دوزهای بالاتر بسیار شدید خواهد بود.

منابع

ابطحی، ب.، بهمنی، م.، شریف پور، ع.، کاظمی، ر. و حلاجیان،ع.، ۱۳۸٦. بررسی آثار هیستوپاتولوژیک ناشی از عوامل زیست‌محیطی دریای خزر بر ماهیان خاویاری. گزارش نهایی، موسسه تحقیقات شیلات ایران، ۳۴۶ ص.

حیدری جامع بزرگی، ف.، ابطحی، ب.، شریف‌پور، ع. و سیف آبادی، ج.، ۱۳۸۸. بررسی آسیب‌شناسی آلودگی فاز محلول نفت خام بر بافت آبشش و کبد و بچه ماهی سفید دریای خزر (*Rutilus frisii kutum* Kamenski,1901). پایان نامه کارشناسی ارشد، دانشگاه تربیت مدرس نور، ۹۸ ص.

ساداتی پور، س. م. ت. و شریعتی فیض آبادی، ف.، ۱۳۸۰. آلودگی دریا. ترجمه: کتاب آربی کلارک، ۲۱۵ ص.

شریف‌پور، ع.، رضوانی گیل کلایی، س. و کاظمی، ر.، ۱۳۸۷. مطالعه هیستوپاتولوژی برخی بافت‌های ماهی آزاد (*Salmo trutta caspius*) حوضه جنوبی دریای خزر ناشی از عوامل آلاینده زیست‌محیطی. پانزدهمین کنگره دامپزشکی ایران. ۱۵ ص.

Abdel-Moneim, A. and Al-Kahtani, M., 2012. Histopathological biomarkers in gills and liver of *Oreochromis niloticus* from polluted wetland environments, Saudi Arabia. Chemosphere, Volume 88, Issue 8, PP. 1028-1035.

Agami, E., 2012. Histopathological liver alterations in juvenile rabbit fish (*Siganus canaliculatus*) exposed to light Arabian crude oil, dispersed oil and dispersant, Ecotoxicology and Environmental Safety, Volume 75, 1, PP. 171-179.

Akaishi, F. M., Assis, H. C. S., Jakobi, S. C. G., Eiras-Stofella, D. R., St-Jean, S. D. and Courtenay, S. C., 2004. Morphological and neurotoxicological findings in tropical freshwater fish (Astyanax sp.) after waterborne and acute exposure towater soluble fraction (WSF) of crude oil. Archive of Environmental contamination and Toxicology; 46, 244–53.

Altinok, I. and Capkin, E., 2007. Histopathology of rainbow trout exposed to sublethal concentrations of methiocarb or Endosulfan. Toxicology Patholigy, 35, 405-410.

Anderson, J. W., Neef, J. M., Cox, B. A., Tatem, H. E. and Hightower, G. M., 1974, Characteristics of dispersions and water-soluble extracts of crude and refined oils and their toxicity to estuarine\ crustaceans and fish. Marine Biology, 27: 75–88.

Bratberg, M., Olsvik, P., Edvardsen, R. and Vadla, R., 2013. Effects of oil pollution and persistent organic pollutants (POPs) on glycerophospholipids in liver and brain of male Atlantic cod (*Gadus morhua*), Chemosphere, Volume 90, Issue 7, PP. 2157-2171.

Braunbeck, T., Storch, V. and Bresch, H., 1990. Species-specific reaction of liver ultra-stracture in zebra fish (*Brachydanio rerio*) and trout (*Salmo gairdneri*) after peolong Exposure to 4-chloroaniline. Archive of Environmental contamination and Toxicology, 19:405-418.

Dumond, H. J., 1998. The Caspian Lake: History, biota, structure and function. Limnology and Oceanography, 43(1): 44-52.

Fanta, E., Rios, F. S., Vianna, A. C. C. and Freiberger, S., 2003. Histopathology of the fish *Corydoras paleatus* contaminated with sublethal levels of organophosphorusin water and food. Exotoxicology and Environmental Safety, 54: 119-130.

Ferguson, H. W., 1998. Systemic pathology of fish. Iowa State Universit Press/Ames.

Figueiredo-Fernandes, A., Fontaínhas-Fernandes, A., Monteiro, R. A. F., Reis- Henriques, M. A. and Rocha, E., 2006a. Effects of the fungicide mancozeb in the liver structure of Nile tilapia, *Oreochromis niloticus* Assessment and quantification of induced cytological changes using qualitative histopathology and the stereological point-sampled intercept method. Bulletin of Environmental Contamination and Toxicology, 76(2):249-255.

Figueiredo-Fernandes, A., Fontaínhas-Fernandes, A., Peixoto, F., Rocha, E. and Reis-Henriques, M.A., 2006b. Effect of paraquat on oxidative stress enzymes in tilapia *Oreochromis niloticus* at two levels of temperature. Pesricide Biochemistry and Physioloy, 85:97-103.

Finney, D. L., 1978. Statistical method in biological assay. London:Charles Griffin.

Gingirich, W. H., 1982. Hepatic toxicology in fishes. In Aquat Toxicology, ed. L. F. Weber, pp. 55-105. New York: Plenum Press.

Hinton, D. E. and Lauren, D. J., 1990. Intrgrative Histopathological approaches to the detection of environmental stressors on fishes. American Fisheries Socety Symposium, 8: 51-65.

Hose, J. E., McGurk, D., Marty, G. D., Hinton, D. E., Brown, E. D. and Baker, T. T., 1996. Sublethal effects of the *Exxon Valdez* oil spill on herring embryos and larvae: morphological, cytogenetic and histopathological assessments, 1989–1991. Canadian Journal of Fisheries, 53:2355–2365.

Kelly, J. M. and Janz, D. M., 2008. Altered energetics and parasitism in juvenile northern pike (*Esox lucius*) inhabiting metal mining contaminated lakes. Ecotoxicology and Environmental Safety, 70: 357–369.

Khan, R.A., 1998. Influence of petroleum at a refinery terminal on witer flounder,(*Pleuronectes americanus*), Bulletin of Environmental Contamination and Toxicology, 61: 770-770.

Kosarev, A. N. and Yablonskaya, E. A., 1994. The Caspian Sea. SPB Academic Publishing, The Hague, 259 p.

Langiano, V. and Martinez, C. B., 2008. Toxicity and effects of a glyphosate-based herbicide on the Neotropical fish *Prochilodus lineatus*. Comparative Biochemistry and Physiology, 147(2): 222-31.

Lavarias, S., Heras, H., Pedrini, N., 2011. Antioxidant response and oxidative stress levels in *Macrobrachium borellii* (Crustacea: Palaemonidae) exposed to the water-soluble fraction of petroleum. Comparative Biochemistry and Physiology, Part C, 153: 415–421.

Pacheco, M. and Santos, A. M., 2001. Biotransformation, endocrine, and genetic responses of *Anguilla anguilla* L. to petroleum distillate products and environmentally contaminated waters. Ecotoxicology and Environmental Safety, 49: 64-75.

Paris- Palacos, S., Biagianti-Risbourg, S. and Vernet, G., 2000. Biochemical and (ultra) structural hepatic perturbation of *Brachydanio rerio* (Teleostei, Cyprinidae) exposed to two sublethal concentrations of copper sulphate. Aquatic Toxicology, 50:109-124.

Pessayre, D., Mansouri, A. and Fromenty, B., 2002. Nonalcoholic steatosis and steatohepatitis. V. Mitochondrial dysfunction in steatohepatitis. The American Jornal of Physiology, Gastrointestinal and Liver Physiology, 282: 193-199.

Roberts, R. J., 2001. Fish physiology. W.B. Sanders. P: 472. Simonato JD, Guedes CLB, Martinez CBR. Biochemical, physiological, and histological changes in the neotropical fish Prochilodus lineatus exposed to diesel oil. Ecotoxicology and Environmental Safety, 69(1): 112–20.

Simonata, J., Guedes, C. and Martinez, C., and 2008. Biochemical, physiological and histological changes in neotropical fish *Prochildus lineatus* exposed to diesel oil. Ecotoxicology and Environmental Safety, 69:112-120.

Spies , R. B., Stegman, J. J., Hinton, D. E., Woodin, B., Smolowitz, R., Okihiro, M. and Shea, D., 1996. Biomarkers of hydrocarbon exposure and subtidal effect in embiotocide fishes from a natural petroleum seep in the sana Barbara channel. Aquatic Toxicology, 34: 195-514.

Takashima, F. and Hibiya, T., 1999. An atlas of fish histology — normal and pathological features. 2nd ed. Tokyo: Kodansha Ltd; 195 p.

Teh, S. J., Deng, X., Deng, D. F., Teh, F. C., Hung, S. S., Fan, T. W., Liu, J. and Higashi, R. M., 2004. Chronic effects of dietary selenium on juvenile Sacramento splittail (*Pogonichthys macrolepidotus*). Environmenal Science and Technology, 38: 6085–6093.

Teinen, M., 2001. Toxic responses of the liver. In: Klaassen, C.D. (Ed.), Casarett and Doull's Toxicology: The Basic Science of Poisons, 6th ed. McGraw-Hill, USA, pp. 471–489.

Tophan, M. K., Prescott, S. M., 2001. Diacylglycerol kinase zeta regulates Ras activation by a novel mechanism. J. Journal of cell Biology, 152: 1135-1143.

Van der Oost, R., Beber, J. and Vermeulen, N. P. E., 2003. Fish bioaccumulation and biomarkers inenvironmental risk assessment: a review. Environmental Toxicology and Pharmacology, 13: 57-149.

Van dyke, G. C., Pieterse, G. M. and Van vuren, J., 2007. Histological changes in the liver of *Oreochromis mossambicus* (Cichlidae) after exposure to cadmium and zinc. Ecotoxicology and Environmental safety, 66, 3: 432-440.

Varanka, Z., Rojik, I., Varanka, I., Nemcsók, J. and Ábrahám, M., 2001. Biochemical and morphological changes in carp (*Cyprinus carpio* L.) liver following exposure to copper sulfate and tannic acid. Comparative Biochemistry and Physiology, C 128:467-478.

Visoottiviseth, P., Thamamaruitkun, T., Sahaphong, S., Riengrojpitak, S. and Kruatrachue, M., 1999. Histopathological effects of triphenyltin hydroxide on liver, kidney and gill of Nile tilapia (*Oreochromis nilotica*). Applied Organometallic chemistry, 13:749-763.