هیستومورفولوژی و هیستوپاتولوژی هپاتوپانکراس میگوی لیتوپنائوس وانامی (*Litopenaeus vannamei*) دراثر بیماری لکه سفید

بصیر، ر.، عبدی، ر.، کوچنین، پ.، مروتی، ه.، پیغان، ر.، موحدی نیا، ع. و بصیر، ز.، ۱۳۸۹. هیستومورفولوژی و هیستوپاتولوژی هپاتوپانکراس میگوی لیتوپنائوس وانامی دراثر بیماری لکه سفید. مجله بیولوژی دریا، دانشگاه آزاد اسلامی واحد اهواز، سال دوم، شماره ششم، تابستان ۱۳۸۹، صفحات ۱۸-۱۳.

چکیده

در این مطالعه ۳۰ قطعه میگوی وانامی بالغ سالم و۳۰ قطعه بیمار از مزارع آلوده به ویروس لکه سفید با طول متوسط ۱±۸ سانتیمتر و وزن متوسط ۵±۳۰ گرم صید و پس از توزین و بیومتری در محلول بوئن تثبیت گردید. پس از انجام مراحل استاندارد و معمول بافت شناسی مقاطع ۶ میکرونی تهیه و در نهایت برشها با روش H&E رنگ آمیزی و در زیر میکروسکوپ نوری مورد بررسی قرار گرفتند. در بررسی میکروسکوپی انواع سلول های رشته ای، جذبی-ذخیره ای، کیسه ای، جنینی، روده‌ای و میواپیتلیال تشخیص داده شدند. همچنین شکل و اندازه سلولها و لوله‌های هپاتوپانکراس مورد مطالعه قرار گرفت. بر اساس نتایج بدست آمده از مطالعات هیستوپاتولوژی گنجیدگیهای درون سلولی در سلولهای هپاتوپانکراس مشاهده گردید. سلولهای هپاتوپانکراس بشدت واکوئله شده و این عامل باعث کم شدن و از بین رفتن مجاری بین سلولها می شود. افزایش سلولهای واکوئول شده هپاتوپانکراس بدلیل فعالیت بسیار زیاد در مقابل ویروس و افزایش ایمنی سلولی می باشد. هپاتوپانکراس بصورت غیر معمول بزرگ و شکننده بود. همچنین اکثر واکوئولها کوچک و تعداد واکوئولهای بزرگ اندک بود. هسته سلولهای آلوده بزرگ و هستکها متلاشی شده بود. در سلولهای هپاتوپانکراس همچنین عفونت ثانویه ناشی از باکتریها نیز مشاهده می گردید.

واژگان کلیدی: هیستومورفولوژی، هیستوپاتولوژی، هپاتوپانکراس، میگوی لیتوپنائوس وانامی، بیماری لکه سفید.

راضیه بصیر[۱]
رحیم عبدی[*۲]
پریتاکوچنین[۳]
حسن مروتی[۴]
رحیم پیغان[۵]
عبدالعلی موحدی نیا[۶]
زهرا بصیر[۷]

۱. دانشگاه آزاد اسلامی، واحد علوم و تحقیقات خوزستان، دانش آموخته کارشناسی ارشد شیلات، اهواز، ایران
۲،۶. دانشگاه علوم و فنون دریایی خرمشهر، استادیار گروه بیولوژی دریا، خرمشهر، ایران
۳. دانشگاه علوم و فنون دریایی خرمشهر، دانشیار گروه شیلات، خرمشهر، ایران
۴. دانشگاه شهید چمران اهواز، دانشیار گروه علوم پایه، اهواز، ایران
۵. دانشگاه شهید چمران اهواز، استاد دانشکده دامپزشکی، اهواز، ایران
۷. دانشگاه شهید چمران اهواز، دانشجوی دکترای تخصصی علوم تشریحی، اهواز، ایران

* **نویسنده مسئول مکاتبات**
abdir@kmsu.ac.ir
تاریخ دریافت: ۱۳۸۹/۰۹/۲۰
تاریخ پذیرش: ۱۳۸۹/۱۲/۱۶

مقدمه

امروزه تکثیر و پرورش آبزیان بویژه میگو در اکثر نقاط دنیا به عنوان یک شغل پر درآمد درحال توسعه است. در رده سخت پوستان راسته ای بنام ده پایان وجود دارد که ازجنس های مختلفی تشکیل شده است. در میان جنس های مختلف ده پایان میگو از فراوانی گونه ای نسبتا خوبی برخوردار است و در اغلب آبهای جهان اعم از آب شیرین و آب شور ادامه حیات می دهد. میگوها عمدتا دریازی بوده و در اعماق کم دریا زندگی می کنند. اندازه بدن این میگوها تا حدود ۲۳۰ میلی‌متر (۹ اینچ) می‌رسد، همچنین دارای رنگ شفاف بوده و به همین علت به عنوان میگوی سفید شهرت دارد (Brown, 1993). بدن این گونه اغلب اوقات بعلت غالب بودن رنگدانه‌های آبی متمرکز در حاشیه تلسون پاهای حرکتی کمی آبی می‌شود. محل زندگی طبیعی آن بسترهای گلی از ساحل تا عمق ۷۲ متری می باشد (Lightner and Bell, 1988). در انتهای قدامی بدن، زائده‌ای

نوک تیز بنام روستروم قرار دارد که در لبه‌های بالایی و پایینی آن دندانه‌هایی رو به جلو مشاهده می‌شود که از این زوائد نیز می‌توان برای تشخیص انواع گونه ها استفاده کرد. در گونه وانامی رستروم دندانه‌دار است و زیر رستروم در هر طرف بدن، یک چشم مرکب پایه دار متحرک قرار دارد (Boonyaratpalin, 1990). پرورش میگو بعنوان یکی از فعالیتهای مهم آبزی پروری در جهان و ایران در حال توسعه و گسترش می‌باشد. در کشور ما با توجه به گستردگی سواحل جنوبی و گسترش سریع صنعت پرورش میگو در طول این مناطق، توجه به بررسی و مطالعه در این زمینه از رسالت های محققین مرتبط با امر تکثیر و پرورش میگو می‌باشد. استفاده از گونه های غیر بومی به منظور افزایش تولیدات غذایی تاریخچه‌ای بس طولانی دارد که پرورش میگوی وانامی نمونه عینی استفاده از گونه غیر بومی در آمریکای شمالی و آسیا می‌باشد. این گونه برای اولین بار در تابستان سال ۱۳۸۳ توسط موسسه تحقیقات شیلات ایران جهت انجام کارهای پژوهشی به کشور معرفی گردید. با توجه به اهمیت این صنعت و نوپا بودن آن در ایران و جهان بررسی مشکلات موجود در زمینه پرورش و همچنین مطالعه و تحقیق در زمینه های فیزیولوژی، پاتولوژی و سایر علوم بر روی میگو ضرورت دارد. هپاتوپانکراس در ده پایان و از جمله میگوها یک ارگان حیاتی و مهم است که وظایف کبد، لوزالمعده، روده و برخی اندامهای دیگر در مهره داران را با هم انجام می‌دهد. عملکرد صحیح هپاتوپانکراس تاثیر بسزایی بر سلامت و رشد میگوها داشته و از آن به عنوان شاخص سلامت میگو در بررسی ها استفاده می‌گردد (Liao and Chao, 1983). وظایف این ارگان مهم سنتز و ترشح آنزیمهای گوارشی، جذب مواد غذایی و در ادامه هضم نهایی آنها، ذخیره مواد آلی و متابولیتهای چربیها و کربوهیدراتها، تولید مواد مورد نیاز جهت دوره های دگردیسی و ویتلوژنز، انجام عمل سم زدایی با نگهداری فلزات سنگین در سلولهای جذبی، ذخیره سازی کلسیم، فسفات، گلیکوژن و چربی‌های اسکلتی در مراحل مختلف دگردیسی است (Millamena and Trino, 1997). عملکرد این اندام در طول دوره زندگی میگو دستخوش تغییراتی می گردد که این تغییرات در ساختار بافت شناسی آن تاثیر مستقیم و مشهود می‌گذارند. میزان ذخیره چربی و گلیکوژن در این بافت شاخص سلامت، تغذیه و مرحله زندگی این جانور می باشد. در برخی از بیماریهای ویروسی نظیر لکه سفید نیز تغییرات پاتولوژیک در آن دیده شده است (Allan and Maguire, 1992). علیرغم اهمیت این اندام، مطالعه ای بر روی تغییرات چربیها، کربوهیدراتها و دیگر خصوصیات بافتی این اندام در طی دوره پرورش صورت نگرفته است. این تغییرات می توانند فیزیولوژیک و یا گاهی پاتولوژیک باشند که در این مطالعه انواع تغییرات فیزیولوژیک و پاتولوژیک مورد بررسی قرار گرفته و متعاقب آن می‌توان علت تغییرات را بصورت مجزا بررسی نمود.

مواد و روش ها

در این مطالعه تعداد ۳۰ نمونه سالم و۳۰ نمونه بیمار از مزارع پرورش میگو آلوده به ویروس لکه سفید تائید شده توسط اداره کل دامپزشکی استان خوزستان تهیه گردید. برای این منظور جهت تثبیت نمونه‌ها از ماده تثبیت کننده بوئن استفاده شد. این ماده فیسکاتیو مناسبی جهت تثبیت بافتهای نرم بویژه آبزیان می باشد و از فرمالین (۲۵ سی سی)، اسید استیک گلاسیال (۵ سی سی) و اسید پیکریک (۷۵ سی سی) تشکیل می شود. برای این منظور نمونه ها معمولا به مدت ۴۸-۲۴ ساعت در محلول فوق قرار داده شد و سپس آنها را بیرون آورده و سایر مراحل آماده سازی بافت همانند آبگیری، شفاف سازی، آغشتگی به پارافین توسط دستگاه پاساژ بافت و قالب گیری، برش، چسباندن برشها بر روی لام، رنگ آمیزی به روش معمول بافت شناسی یعنی H&E و چسباندن لامل بر روی لام حاوی نمونه انجام گرفت (Lightner, 1975).

نتایج

نتایج حاصل از این مطالعه بصورت نتایج ماکروسکوپی و نتایج میکروسکوپی به شرح زیر می باشد:

در مطالعات ماکروسکوپی لکه های سفید رنگ به قطر حدود نیم تا یک و نیم میلی متر بر روی کاراپاس و بندهای بدن میگو قابل مشاهده بود. همچنین در قسمتهای داخلی تر کاراپاس لکه های مذکور وجود داشتند. بدلیل وجود عوامل ویروسی و با دخالت عوامل ثانویه مثل باکتری ها جدا کردن کاراپاس در نمونه های بیمار نسبت به نمونه های سالم براحتی انجام می گرفت. هپاتوپانکراس در نمونه های بیمار نسبت به نمونه های سالم بسیار بزرگ، ترد، نرم، شکننده و برنگ زرد مایل به شیری درآمده بودند. میگوهای آلوده معده خالی داشته و تمایل به خوردن غذا نداشتند، آبششهای میگوهای بیمار مملو از رسوب مواد داخل استخر شده بود. میگوها دارای حرکات شنای کند و آهسته در کناره های استخر بودند و سطح کل بدن میگو دارای تغییر رنگ و فاقد جلا و شفافیت بود (اشکال ۱ و ۲).

شکل ۱: مقایسه ظاهری میگوی وانامی (*Litopenaeus Vannamei*) آلوده به بیماری لکه سفید (تصویر پایین) با میگوی سالم (تصویر بالا)

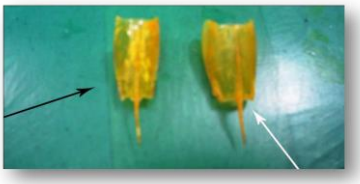

شکل ۲: مقایسه کاراپاس میگوی وانامی (*Litopenaeus Vannamei*) آلوده به بیماری لکه سفید با میگوی سالم، کاراپاس میگوی سالم (پیکان سمت راست) و کاراپاس میگوی بیمار (پیکان سمت چپ)



شکل ۳: مقایسه هپاتوپانکراس میگوی وانامی (*Litopenaeus Vannamei*) آلوده به بیماری لکه سفید (تصویر سمت راست) و هپاتوپانکراس میگوی سالم (تصویر سمت چپ)

در مشاهدات میکروسکوپی مشخص گردید که کپسولی از بافت همبند سخت هپاتوپانکراس را از خارج فرا گرفته و هپاتوپانکراس در نمونه های سالم بصورت یک اندام توبولار متشکل از چندین لوله به هم چسبیده می باشد که لوله گوارش را به جز در ناحیه شکمی آن احاطه می کند. سطح داخلی توبولها متشکل از واحدهای ترشحی شامل بافت پوششی استوانه ای ساده می باشد. مجرای توبولها دارای اشکال نامنظم بوده و در برخی از موارد بصورت ستاره‌ای شکل می باشد. در بافت پوششی توبولها چندین نوع سلول بشرح ذیل مشاهده گردید، یکسری از سلول ها دارای اشکال مکعبی با سیتوپلاسمی که از سایر سلول های توبول رنگ پذیری بیشتری داشتند (بازوفیل تر)، هسته این سلولها بزرگ و کروی بوده و دارای هستک مشخص نیز بودند. این سلولها در واقع سلول های رشته‌ای نامیده می شوند. همچنین سلول های مکعبی دیگری نیز مشاهده گردید که سیتوپلاسم آنها نسبت به سلولهای جذبی رنگ پذیری کمتری داشتند. هسته این سلولها بیضی‌تر بوده و فاقد هستک مشخص می باشند و با توجه به این مشخصات، این سلول ها، بنام سلول های جذبی- ذخیره‌ای نامیده می شوند. سلول هایی دیگر واجد یک واکوئول بسیار بزرگ بوده و هسته آنها در قاعده سلول متمرکز است. به این سلولها، سلول های کیسه‌ای شکل گفته می‌شود. سطح لومینال این سه نوع سلول واجد حاشیه مسواکی است. همچنین در برخی از توبول ها سلول های کوچکی در قاعده بافت پوششی مشاهده گردید که به نظر می‌رسد به مجرای توبول راه ندارند که به اینها سلول های جنینی گفته می شود. سلول های دیگر در قاعده توبول ها که بصورت کشیده با هسته کشیده و چسبیده به غشای پایه دیده می شود که سلول های میواپیتلیال می باشند. همچنین در ناحیه پروکسیمال سلول ها اکثراً از نوع سلول های جنینی و کیسه‌ای شکل بوده، در حالیکه در ناحیه دیستال سلول ها بیشتر از نوع رشته ای و جذبی – ذخیره ای می باشند.

در مطالعات هیستوپاتولوژی هپاتوپانکراس میگوهای آلوده، از آنجائیکه کلیه بافت های دارای اکتودرم و مزودرم آلوده به این

ویروس می شوند، سلول های هپاتوپانکراس بشدت واکوئله شده و این عامل باعث کم شدن و از بین رفتن مجاری بین سلول ها می شود. افزایش سلول های واکوئول شده هپاتوپانکراس بدلیل فعالیت بسیار زیاد در مقابل ویروس و افزایش ایمنی سلولی می باشد. اکثر واکوئول ها کوچک بوده و تعداد واکوئول های بزرگ نیز اندک شده بود. هسته سلول های آلوده بزرگ و هستکها متلاشی شده بودند. همچنین گنجیدگی های درون سیتوپلاسمی به رنگ بازوفیلیک در داخل سلولها مشاهده گردید. در سلول های هپاتوپانکراس بدلیل نفوذ باکتریها عفونت ثانویه نیز مشاهده گردیده است (اشکال ۳، ۴، ۵ و ۶).

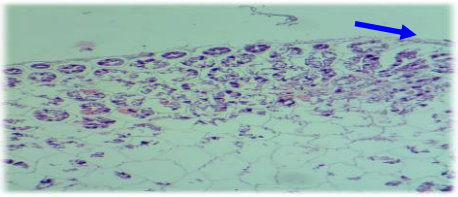

شکل۴: کپسول نازکی از بافت همبند که هپاتو پانکراس را فرا گرفته است (نوک پیکان) (H&E, ۴۰X)

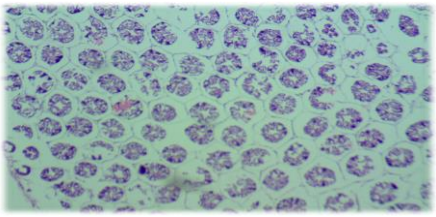

شکل ۵: نمایی عمومی برش عرضی هپاتو پانکراس میگوی وانامی (*Litopenaeus Vannamei*) سالم
(ساختار توبول مانند به همراه مجرای مرکزی) (H&E, ۱۰X)

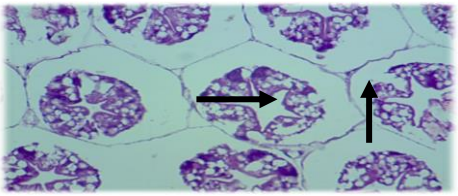

شکل ۶: نمایی از برش عرضی هپاتوپانکراس میگوی وانامی (*Litopenaeus Vannamei*) سالم
(فرم سلولها و حالت ستاره ایی شکل مجرای توبول)

پیکان افقی: نمایی از حالت ستاره ایی شکل مجرا؛ پیکان عمودی: کپسولی که هر توبول را از اطراف فرا گرفته است (H&E, ۴۰X)

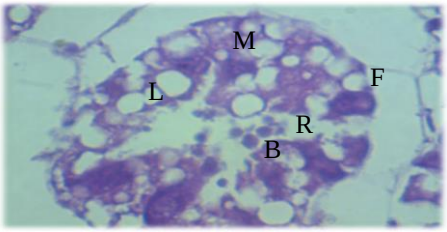

شکل۷: برش عرضی از یک توبول میگوی وانامی (*Litopenaeus Vannamei*) سالم

(سلول کیسه ایی شکل B-cell (B)؛ سلول رشته ایی F-cell(F) سلول جذبی R-cell (R)؛ سلول روده ای M.cell (M) وحاشیه مسواکی(L)) (H&E, ۱۰۰X)

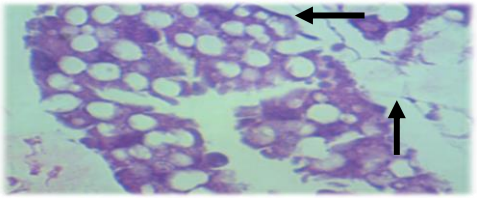

شکل۸: نمایی از برش عرضی یک توبول میگوی وانامی (*Litopenaeus Vannamei*) سالم

(پیکان افقی سلول میواپیتلیال و پیکان عمودی سلول جنینی E-cell) (H&E, ۱۰۰ X)

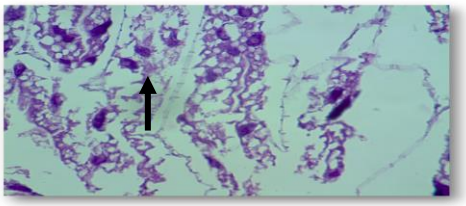

شکل۹: نمایی از برش عرضی هپاتوپانکراس میگوی وانامی (*Litopenaeus Vannamei*) آلوده به ویروس لکه سفید

(آرایش توبولها بهم ریخته و فضای بین توبولی از بین رفته و واکوئول های متعدد با نوک پیکان نشان داده شده است) (H&E, ۴۰X)

بحث و نتیجه گیری

نتایج حاصل از این تحقیق حاکی از آن است که ساختار آناتومیکی، بافت‌شناسی و سلول شناسی هپاتوپانکراس شامل سلولهای اصلی توبوله ای هپاتوپانکراس که خود شامل سلول های جنینی، سلول های رشته ای، سلول های جذبی- ترشحی، سلول های کیسه‌ای شکل، سلول های روده‌ای و سلول های میواپیتلیال می باشند که با مطالعات Zilli در سال ۲۰۰۷، Sanchez در سال۲۰۰۶ و Saravana و Gerdaline در سال۲۰۰۰ که بر روی انواع سلول های هپاتوپانکراس گزارش کرده اند، هم خوانی دارد. همچنین این محققین بر این باورند که اندازه هپاتوپانکراس، شکل و تعداد انواع سلولهای آن تحت تاثیر فاکتورهای محیطی مثل گرسنگی، سموم و مواد شیمیایی و عوامل داخلی یا فیزیولوژیک قرار می گیرد (Zilli, 2007; Saravana and Gerdaline, 2000; Sanchez, 2006). بر اساس مطالعات رضائیان در سال ۱۳۸۰ بر روی غده هپاتوپانکراس در میگوی سفید هندی در خلیج فارس گزارش گردید که این غده از دو لوب تشکیل شده است و تقریباً تمام فضای سینه ای را پر کرده، معده پیلوریک و ابتدای روده میانی را نیز بطور کامل در بر می گیرد. قسمت خارجی غده توسط کپسولی از بافت همبند سخت پوشیده شده است و واحدهای ترشحی از نوع لوله ای ساده بوده که قائده آنها بر روی غشای پایه و دهانه آنها به سمت مرکز غده قرار دارد. بافت پوشاننده واحدهای ترشحی از نوع استوانه ای ساده و واجد سلول های متعددی می باشد. همچنین تنوع سلول ها در ناحیه پروکسیمال و دیستال توبول نیز متفاوت بوده است و در ناحیه پروکسیمال سلول ها اکثراً از نوع سلول های جنینی و سلولهای کیسه‌ای شکل بوده، حالیکه در ناحیه دیستال سلول ها بیشتر از نوع رشته ای و جذبی- ذخیره ای می باشند که با مطالعه حاضر برروی هپاتوپانکراس میگوی وانامی هم خوانی دارد.

درمطالعات Baticados و همکاران در سال ۱۹۹۰ و Lightner در سال ۱۹۷۵ در میگوهای مبتلا به بیماری لکه سفید گزارش گردید که لکه های سفید رنگ در قسمت خارجی کاراپاس و در سطح داخلی بدن نیز مشاهده می گردد. سلولهای دژنره و هیپرتروفی در قسمت اپی درم و بافت همبند گزارش گردید. هپاتوپانکراس تغییر رنگ داده و بصورت زرد مایل به شیری مشاهده گردید. این اندام بسیار شکننده و ترد بوده و سلولهای موجود در توبول هال در هپاتوپانکراس هیپرتروفی شده و گاهی اوقات هسته بصورت پیکنوزه دیده می شود. همچنین وجود گنجیدگی های داخل سیتوپلاسمی در سلول های آلوده به ویروس گزارش نگردید (Baticados, *et al.*, 1990, Lighter,1975). نتایج حاصل از مطالعات فوق با مطالعات حاضر بر روی میگو های وانامی آلوده به بیماری لکه سفید هم خوانی دارد.

منابع

رضائیان، م.، ۱۳۸۰. بررسی بافت شناسی غده هپاتوپانکراس درمیگوی سفید هندی خلیج فارس، ۱۳۸۰. اولین کنگره سراسری طب و دریا.

Allan, G.L. and Maguire, G.B., 1992. Effect of pH and salinity on survival, growth and osmoregulation in *Penaeus monodon* (Fabricius) . *Aquaculture*, 104, 33–47.

Baticados, M.C.L., Curz-Lacierda, E.R., de la Cruz, M.C., Duremdez- Fernandez, R.C., Gacutan, R.Q., Lavilla-Pitogo, C.R. and Lio-Po, G.D., 1990. Diseases of Penaeid Shrimp in the Philippines, Aquaculture Extension Manual No. 16. Aquaculture Department, Southeast Asian Fisheries Development Centre, Philippines, p. 46.

Brown, L., 1993. Aquaculture for Veterinarians, Fish Husbandry and Medicine. Pergomon Press. 1st Edition, chapter 16, pp. 271-296.

Boonyaratpalin, S., 1990 . Shrimp larval diseases (in malaysia) Edited By micheal, B. N. Henri, D. S. Tariochan, s. Technical and economic aspects of shrimp farming, pp. 18-163.

Liaco, I.C. and Chao, N.H., 1983. Development of prawn culture and its Related studies in Taiwan. In Proceeding of the International Warm Water Aquaculture Conference (eds Rogers, G. L. , Day, R. and Lim, A.) , Bringham Young University, Hawaii Campus.

Lightner, D.V., 1975. Some potentially serious problems in the culture of penaeid shrimp in North America. Proc. US–Japan Natural Resource Programme, Symposium on Aquaculture Diseases, Tokyo, pp. 75–97.

Lightner, D.V. and Bell, T.A., 1988. Handbook of Normal Penaeidae Shrimp Histology. pp. 58-63.

Millamena, O.M. and Trino, A.T., 1997. Low-cost feed for *Penaeus monodon* reared in tanks and under semi-intensive and intensive conditions in brackishwater ponds. *Aquaculture*, 154, 69–78.

Saravana B.P. and Gerdaline, P., 2000. Histopathology of the hepatopancreas and gills of the prawn (*Macrobrachium malcolmsonii*) exposed to endosulfan, Aquatic Toxicology, vol 50, No. 4, pp. 331-339.

Sanchez, p., 2006. Effect of short-term starvation on hepatopancreas and plasma energy reserves of the Pacific white shrimp (*Litopenaeus vannamei*) ,journal of Experimental Marine Biology and Ecology, article in press.

Zilli, L., 2007. Analysis of calcium fluctuation in Hepatopancreatic R-cells of (*Marsupenaeus japonicus*) during the moulting cycle. Biol Bull, vol. 212, pp. 161-168.