





Non-Lethal Egg Harvest Methods: Evaluating Ovariectomy Techniques Through some Steroid Hormones *Cyprinus carpio* Broodstock

Takavar Mohammadian^{1*}, Meysam Maki², Komeil Alimohammadi³, Mohammad Saleh Fathi Sagzchi⁴

1. Professor, Department of Animal, Poultry and Aquatic Health, Faculty of Veterinary Medicine, Shahid Chamran University of Ahvaz, Ahvaz, Iran.
2. Assistant Professor, Department of Clinical Sciences, Faculty of Veterinary Medicine, Shahid Chamran University of Ahvaz, Ahvaz, Iran.
3. DVM Graduate, Faculty of Veterinary Medicine, Shahid Chamran University of Ahvaz, Ahvaz, Iran.
4. Ph.D. Student in Theriogenology (Obstetrics and Reproductive Diseases), Faculty of Veterinary Medicine, Shahid Bahonar University of Kerman, Kerman, Iran.

Article history:

Received: 7 July 2025
Revised: 11 October 2025
Accepted: 19 October 2025
ePublished: 19 October 2025

*Corresponding author: Takavar Mohammadian, Professor, Department of Animal, Poultry and Aquatic Health, Faculty of Veterinary Medicine, Shahid Chamran University of Ahvaz, Ahvaz, Iran.

E-mail: t.mohammadian@scu.ac.ir

Abstract


Partial and unilateral ovariectomy are very important methods to study the physiological aspects of reproduction such as follicle rearrangement and ovarian development one year (after one reproductive cycle) after surgery that can be used for valuable fish. The aim of this study was to determine the effect of partial and unilateral ovariectomy on sex hormones in adult common carp. Thirty brood stock carp fish were studied and sampled in three treatments, fifty percent ovarian resection, unilateral ovariectomy and control group during one year. Sampling was performed at the beginning of the period (before surgery), one month after surgery and at the end of the period. serum steroid hormones (progesterone, 17-beta-estradiol, testosterone, luteinizing hormone I) were evaluated. Progesterone levels in 50% ovarian resection and unilateral ovariectomy and control groups were significantly different in preoperative, one month after surgery and final sampling. There was no significant difference in the level of testosterone in 50% ovarian resection and unilateral ovariectomy groups in the mentioned times. The results of this study, by examining biochemical and hormonal factors in the blood, show that first, the operated fish have normally passed the postoperative period, and also the quality of the extracted eggs and the gonadal index are proportional to the secretion of sex steroid hormones and after a year of reproduction did not show any significant change. The operated brood stock fish (50% resection or removal of one lobe of the ovary) had normal reproductive and physiological reproductive performance compared to normal fish, this could be a reason for the success of surgery of brood stock common carp fish (as a model).

Keywords: Ovariectomy, Gonadal Steroid Hormones, Common Carp, Acipenseridae.

Please cite this article as follows: Takavar Mohammadian, Maki M., Alimohammadi K., Fathi Sagzchi M.S. Non-Lethal Egg Harvest Methods: Evaluating Ovariectomy Techniques Through Some Steroid Hormones in *Cyprinus carpio* Broodstock. J Mar Bio, 2025; 17(3): 27–37. DOI:



روش‌های برداشت تخم غیر کشنده: ارزیابی تکنیک‌های اواریکتومی از طریق هورمون‌های استروئیدی در ماهی کپور معمولی

تکاور محمدیان^{۱*}، میثم مکی^۲، کمیل علی‌محمدی^۳، محمدصالح فتحی سقزچی^۴ 

۱. استاد گروه بهداشت دام، طیور و آبزیان، دانشکده دامپزشکی، دانشگاه شهید چمران اهواز، اهواز، ایران.
۲. استادیار گروه علوم درمانگاهی، دانشکده دامپزشکی، دانشگاه شهید چمران اهواز، اهواز، ایران.
۳. دانش‌آموخته دکترای عمومی دامپزشکی، دانشکده دامپزشکی، دانشگاه شهید چمران اهواز، اهواز، ایران.
۴. دانشجوی دکترای تخصصی مامایی و بیماری‌های تولیدمثل دام، دانشکده دامپزشکی، دانشگاه شهید باهنر کرمان، کرمان، ایران.

چکیده

جراحی اواریکتومی جزئی و یک‌طرفه تخمدان، از روش‌های بسیار مهم برای مطالعه جنبه‌های فیزیولوژی تولیدمثل مانند بازآرایی فولیکول‌ها و توسعه تخمدان یک سال (گذشت یک سیکل تولید مثلی) بعد از جراحی محسوب می‌شوند که می‌توانند برای ماهیان ارزشمند مورد استفاده قرار گیرند. هدف این مطالعه تعیین تأثیر اواریکتومی جزئی و یک‌طرفه بر هورمون‌های جنسی و شاخص‌های استرس در ماهی کپور معمولی بالغ بود. تعداد ۳۰ قطعه ماهی مولد کپور در سه تیمار، برداشت پنجاه درصدی تخمدان‌ها، برداشت یک‌طرفه تخمدان‌ها و گروه شاهد طی یک سال مورد مطالعه و نمونه‌برداری قرار گرفت. نمونه‌برداری در ابتدای دوره (قبل از جراحی)، یک ماه پس از جراحی و انتهای دوره صورت گرفت. هورمون‌های استروئیدی سرم خون (پروژسترون، ۱۷-بتا استرادیول، تستوسترون، هورمون لوتئینه کننده) در سرم خون مورد بررسی قرار گرفتند. مقدار هورمون تستوسترون در گروه‌های ۵۰ درصد برداشت تخمدان و اواریکتومی یک‌طرفه در زمان‌های مذکور تفاوت معنی‌داری مشاهده نشد ولی در باقی هورمون‌ها اختلاف معنی‌دار مشاهده گردید. نتایج این مطالعه با بررسی هورمونی خون، نشان می‌دهد که اولاً ماهی‌های جراحی شده به صورت نرمال دوران پس از جراحی پشت سر گذارده‌اند و همچنین کیفیت تخمک‌های استحصالی و شاخص گنادی متناسب با میزان ترشح هورمون‌های استروئیدی جنسی است و پس از گذشت یکسال تولید مثلی هیچ گونه تغییر خاصی نشان ندادند. ماهیان مولد جراحی شده (برداشت ۵۰٪ یا یک لوب از تخمدان) عملکرد تولیدمثلی و فیزیولوژیکی نرمالی را در مقایسه با ماهیان عادی داشتند.

واژگان کلیدی: اواریکتومی، هورمون‌های استروئیدی جنسی، ماهی کپور معمولی، تاس ماهیان.

تاریخچه مقاله

- تاریخ دریافت مقاله: ۱۴۰۴/۴/۱۶
تاریخ ویرایش مقاله: ۱۴۰۴/۷/۱۹
تاریخ پذیرش مقاله: ۱۴۰۴/۷/۲۷
تاریخ انتشار مقاله: ۱۴۰۴/۷/۲۷

تمامی حقوق برای دانشگاه آزاد اهواز محفوظ است.

* نویسنده مسئول: تکاور محمدیان، استاد گروه بهداشت دام، طیور و آبزیان، دانشکده دامپزشکی، دانشگاه شهید چمران اهواز، اهواز، ایران.

ایمیل:

t.mohammadian@scu.ac.ir

استناد: محمدیان، تکاور؛ مکی، میثم؛ علی‌محمدی، کمیل؛ فتحی سقزچی، محمدصالح. روش‌های برداشت تخم غیر کشنده: ارزیابی تکنیک‌های اواریکتومی از طریق هورمون‌های استروئیدی در ماهی کپور معمولی. مجله زیست‌شناسی دریا، پاییز ۱۴۰۴، ۱۷(۳): ۲۷-۳۷

مقدمه

اواریکتومی یک‌جانبه (برداشتن جراحی یکی از تخمدان‌ها) نشان داده است که معمولاً منجر به رشد جبرانی تخمدان دیگر می‌شود و در نتیجه تخمدانی تک‌تایی به وجود می‌آید که از نظر جرم و باروری تفاوت قابل توجهی با تخمدان‌های جفتی در حیوانات شاهد ندارد. اواریکتومی یک‌جانبه و اثرات شدید آن بر فیزیولوژی تخمدان‌ها، بینش‌هایی در مورد مکانیزم‌های جذب فولیکول‌ها، رشد آن‌ها، سیکلی بودن تخمدان‌ها و تخمک‌گذاری فراهم کرده است (Jones et al., 1977; Tyler et al., 1994). تحقیقات در مورد اواریکتومی یک‌جانبه در برخی از گونه‌های دیگر ماهی‌ها، از جمله ماهی گربه هند (*Heteropneustes fossilis*)، تیلاپیا آبی (*Tilapia aurea*)، ماهی آزاد کوهو (*Oncorhynchus kisutch*)، ماهی قزل‌آلای رنگین‌کمانی (*Oncorhynchus mykiss*) و ماهی آزاد آتلانتیک (*Salmo salar*) انجام شده است (Goswami & Sundararaj, 1968; Dadzie & Hyder, 1976; Luckenbach et al., 2008; Tyler & Sumpter, 1996; Tyler et al., 1997; King & Pankhurst, 2003). حجم قابل توجهی از تحقیقات به *Oncorhynchus mykiss* اختصاص یافته است. این تحقیقات نشان داد که تعداد تخم‌ها در ماهی‌های نیمه‌اواریکتومی شده دو برابر تعداد تخم‌های تخمدان‌های طبیعی در حیوانات سالم است (Tyler et al., 1994). این یافته توسط گرینوالد (1961) در مطالعه‌ای روی همسترها تایید شد (Greenwald, 1961). با این حال، اثرات اواریکتومی جزئی در ماهی‌ها موضوع تحقیق نبوده است. به طور تاریخی، برداشت خاویار از ماهی‌های استروژن نیازمند مرگ آن‌ها بود. به‌طور خاص، ماهی‌های استروژن به عنوان گونه‌های در معرض خطر شدید در دنیا شناخته شده‌اند. اما روش‌های جراحی مانند اواریکتومی جزئی و یک‌جانبه به عنوان گزینه‌ای مفید برای برداشت خاویار از ماهی‌ها بدون نیاز به کشتن آن‌ها شناخته شده‌اند (Ustaoğlu et al., 2004; World Wildlife Fund, 2018). کپور معمولی (*Cyprinus carpio*) یک گونه از ماهیان آب شیرین در خانواده *Cyprinidae* است که یکی از گسترده‌ترین خانواده‌های ماهیان است و در بیشتر نقاط جهان مصرف می‌شود (Xu et al., 2019). کپورهای پرورشی در حوضچه‌ها در سن شش تا هشت ماهگی به بلوغ می‌رسند و نرها حدود دو ماه زودتر از ماده‌ها به بلوغ جنسی می‌رسند. برخی مناطق گرمسیری، مانند خوزستان در ایران، دارای ماهی‌های کوچک بالغ هستند (Parameswaran et al., 1972). به‌عنوان مثال، در گونه *Huso huso* از خانواده *Acipenseridae*، بلوغ جنسی نرها بین ۱۰ تا ۱۶ سال است، در حالی که برای ماده‌ها این بلوغ بین ۱۴ تا ۲۰ سال است (Falahatkar et al., 2011). به دلیل ویژگی‌های ابتدایی ماهیان استروژن و کپور که تفاوت‌های زیادی در سیستماتیک آن‌ها وجود دارد، بلوغ جنسی زودتر در ماهی کپور یک مدل ایده‌آل برای تحقیقات علمی مربوط به ماهی‌های استروژن فراهم می‌کند. با این حال، تأثیرات اواریکتومی یک‌جانبه و جزئی هنوز در ماهی کپور معمولی ارزیابی نشده است. این مطالعه به منظور بررسی اثرات اواریکتومی دوطرفه (BLO)، اواریکتومی یک‌جانبه (ULO) و اواریکتومی جزئی (برداشتن ۵۰٪ از تخمدان) بر هورمون‌های جنسی، شاخص‌های استرس، پارامترهای بیوشیمیایی و هماتولوژیکی در ماهی کپور معمولی بالغ انجام شد. بر اساس نتایج، فرض شد که یافته‌های مشابه ممکن است به ماهی‌های استروژن تعمیم‌پذیر باشند. کاربرد این روش‌ها می‌تواند از کشتار ماهیان بالغ برای برداشت خاویار جلوگیری کرده و امکان استفاده چندگانه از این منابع ارزشمند را فراهم کند.

مواد و روش‌ها

کمیته اخلاق دانشکده دامپزشکی دانشگاه شهید چمران اهواز پروتکل تحقیقاتی را تأیید کرد. پیش از شروع آزمایش (در آغاز بهار، حدود ۲۰ درجه سانتی‌گراد)، چهل ماهی بالغ کپور معمولی از سه مزرعه پرورش ماهی در استان خوزستان ایران خریداری شد. ماهیان در تانک‌های ۳۰۰ لیتری نگهداری شدند؛ آب در نهایت به غلظت ۴ ppt تنظیم شد. دمای آب بین ۲۰ تا ۲۵ درجه سانتی‌گراد کنترل شد و pH آب بر روی ۷/۶ تنظیم گردید. ماهیان با رژیم غذایی ثابت از یک غذای تجاری تغذیه می‌شدند.

چهار گروه درمانی بر روی چهل ماهی توده تخم‌گذار کپور معمولی انجام شد:

- گروه ۱ (اواریکتومی دوطرفه جزئی)
- گروه ۲ (اواریکتومی یک‌جانبه)

- گروه ۳ (لاپاروتومی)
- گروه شاهد (بدون جراحی)

بیپهوشی و جراحی

۳۰ ماهی کپور معمولی ژنتیکی یکسان به‌طور تصادفی برای جراحی انتخاب شدند. ماهیان به‌طور کوتاه (۲ تا ۳ دقیقه) با ۴۰۰ ppm فنوکسی اتانول بیپهوش شدند (۲ سی‌سی ماده بیپهوش‌کننده در ۵ لیتر آب) و جرم بدن اندازه‌گیری شد. در طول فرآیند جراحی، آبشش‌ها به‌طور مداوم با محلول بیپهوشی پر می‌شدند. هر ماهی سپس در موقعیت دمر در یک شیپار V شکل که در فوم ایجاد شده بود قرار گرفت. محل جراحی قبل از عمل با محلول ید (۱۰٪) استریل شد. دیواره شکمی به‌طور طولی بریده شد و تخمدان‌ها بررسی شدند و اعضای نرمال در *Spermatogenesis* برای بررسی ماهیان بالغ در طول آزمایش استفاده شدند. در یکی از روش‌ها، تمام تخمدان راست برداشته شد و تخمدان چپ دست‌نخورده باقی ماند. در درمان اواریکتومی جزئی، نیمی از تخمدان راست و چپ (۷۰٪ وزن ماهی) با استفاده از کاردک استریل‌شده در $C\ 150^{\circ}$ به مدت ۳۰ دقیقه برداشته شد. در گروه لاپاروتومی، هر دو تخمدان حفظ شدند. پس از ایجاد برش‌ها، دو لایه بخیه زده شد و زخم به‌صورت زیروستی با استفاده از بخیه‌های قابل جذب پلی‌گلیکولیک اسید (سایز ۲-۰) بسته شد و لایه‌های پوستی با استفاده از بخیه قفل دوخت با نخ نایلونی غیرقابل جذب سایز ۲-۰ بسته شد. بلافاصله پس از جراحی، هر ماهی به تانک بازگردانده شد تا بهبود یابد.

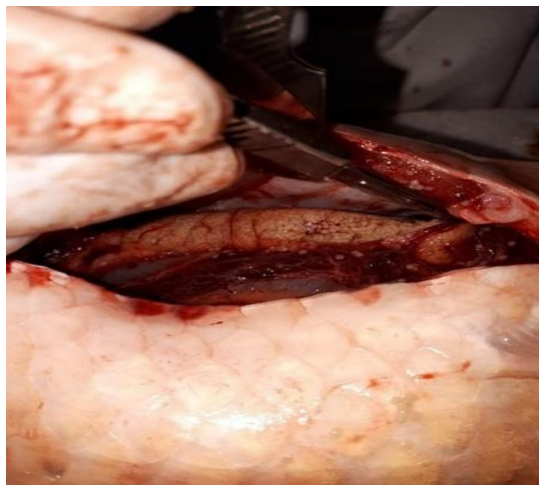مراقبت‌های پس از جراحی

انتقال به آکواریوم پس از جراحی، ماهیان تحت عمل جراحی به یک اتاق شیشه‌ای $40 \times 45 \times 60$ سانتی‌متری در بخش آبزیان دانشکده دامپزشکی دانشگاه شهید چمران اهواز منتقل شدند. از آکواریوم برای مراقبت‌های پس از جراحی استفاده شد تا تحرک ماهی‌ها محدود شود، وضعیت سلامت آن‌ها به‌طور خارجی پایش شود و ماهیان عمل‌شده از سایر ماهیان جدا شوند. یک سنگ هوای کوچک داخل آکواریوم اضافه شد تا تأمین اکسیژن کافی برای ماهی‌ها تضمین شود و چهار پنجم آکواریوم با آب فیلترشده پر شد. ماهیان به مدت یک هفته در این اتاق شیشه‌ای تحت نظارت و مراقبت نزدیک قرار گرفتند. آنتی‌بیوتیک‌های محیطی (پودر اکسی‌تتراسایکلین ۲۰٪ با دوز ۴ ppm) به‌صورت حمام آب به مدت یک هفته در این دوره تجویز شدند. علاوه بر این، آنتی‌بیوتیک‌های تزریقی (انروفلوکساسین ۲۰٪، ۱۰ میلی‌گرم/کیلوگرم، به صورت عضلانی، هر ۲۴ ساعت به مدت ۳ روز) تجویز شدند. در طول مرحله درمان، شوری آب به‌تدریج به ۴ ppt تغییر داده شد و پس از انجام جراحی ثابت ماند. ماهی‌های مزرعه هر روز در طول تغییر آب بررسی شدند. اگر علائمی از عفونت، مشکلات زخم یا باز شدن بخیه‌ها مشاهده می‌شد، ماهی‌ها بلافاصله از آب خارج می‌شدند. بخیه‌های نایلونی غیرقابل جذب (سایز ۲-۰) به‌عنوان بخیه‌های ساده و به‌صورت جداگانه به‌کار برده شد تا بسته شدن صحیح زخم‌ها تضمین شود. سپس برای درمان با آنتی‌بیوتیک سیستمیک قوی‌تر (فلورفنیکل ۳۰٪ با دوز ۱۰ میلی‌گرم/کیلوگرم) به مدت ۵ روز ادامه یافت. با گذشت هفت روز، بافت گرانولوسیون در محل برش مشاهده شد که نشان‌دهنده بهبودی زخم بود. ماهی‌هایی که مشکلات جراحی داشتند از گروه خود جدا شده و تا دو هفته مراقبت اضافی دریافت کردند.

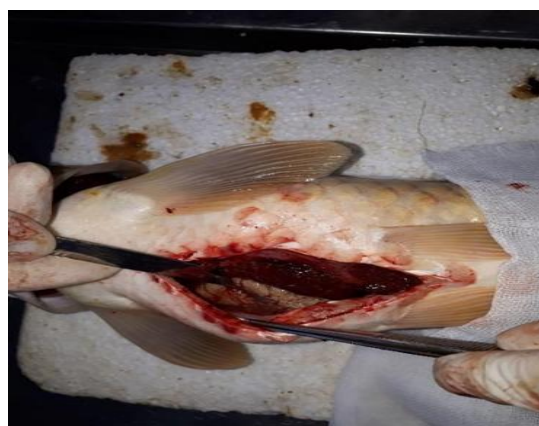انتقال به تانک‌های ۳۰۰ لیتری در طول این دوره، ماهیان در سه تانک ۳۰۰ لیتری به همراه سایر ماهیان به مدت سه هفته تحت شرایط مشابه نگهداری شدند. به‌عنوان مثال، شوری آب تقریباً در (۴ ppt) نگه‌داشته شد و پودر اکسی‌تتراسایکلین ۲۰٪ (۴ ppm) به‌صورت مداوم به‌عنوان حمام برای کاهش بار میکروبی استفاده شد. ماهیان همچنین هر ۲۴ ساعت یک‌بار با رژیم غذایی پرپروتئین (۲۵٪ پروتئین، BFC2) تغذیه شدند. در هنگام انتقال به آب (هر دو روز یک‌بار)، ماهیان برای بررسی وضعیت سلامت و شرایط زخم، وضعیت شوری و آنتی‌بیوتیک تنظیم شدند.

حذف بخیه‌های غیرقابل جذب ۳۰ روز پس از عمل جراحی، زخم به‌طور جزئی بهبود یافته بود. لبه‌های پوست برش به‌طور کامل به هم جوش خورده بودند، اما بخیه‌های غیرقابل جذب باید از سطح پوست حذف می‌شدند تا بهبودی بیشتری حاصل شود (شکل ۱ و شکل ۶). ابتدا سطح آب تانک تا حد ممکن پایین آورده شد و ماهیان با ۴۰۰ ppm فنوکسی اتانول بیپهوش شدند. بخیه‌های غیرقابل جذب با استفاده از فورسپس موشی و

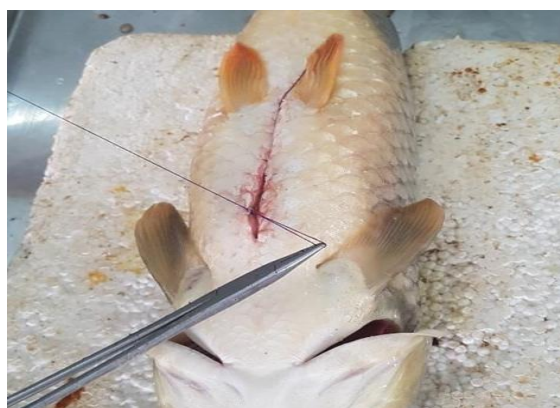قیچی برداشته شدند و ماهی‌ها به‌دقت معاینه شدند. پس از مرحله دوم نمونه‌برداری (جمع‌آوری خون از ورید دم)، سطح آب به حالت طبیعی بازگشت و وضعیت شوری و آنتی‌بیوتیک تنظیم شد.



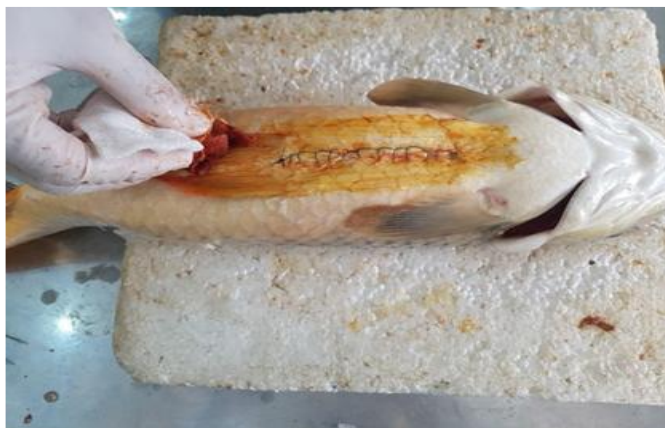شکل ۱. نمای جراحی از لوب تخمدانی چپ از طریق برش کپسولی



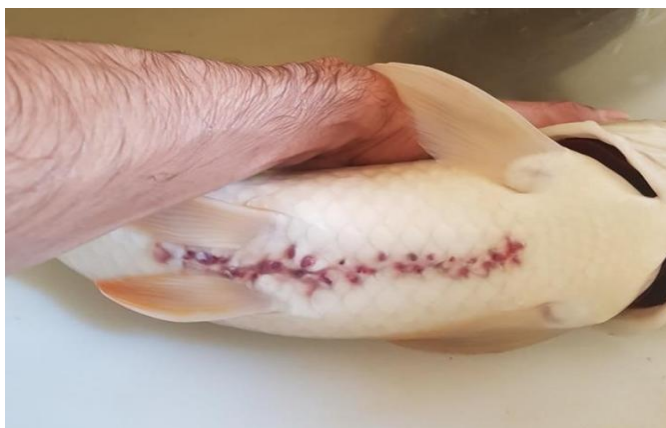شکل ۲. نمای جراحی از لوب تخمدانی راست با استفاده از اسپاتولای استریل



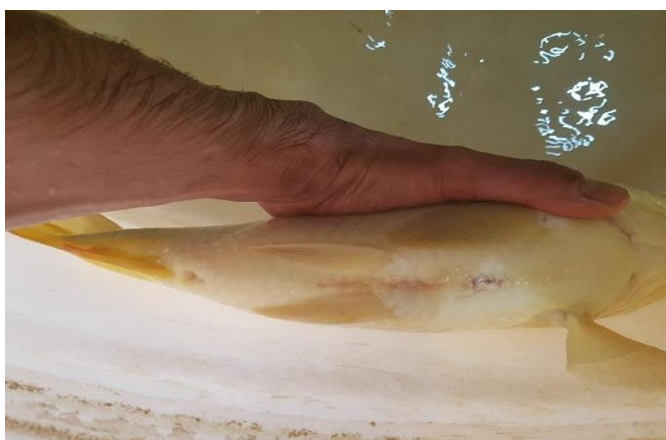شکل ۳. بستن عضله شکمی با الگوی ساده پیوسته با استفاده از بخیه قابل جذب



شکل ۴. استفاده از محلول ۱۰٪ پودیدون-یدین بر روی محل برش جراحی



شکل ۵. وضعیت ترمیم زخم پس از عمل در ۳۰ روز



شکل ۶. وضعیت ترمیم زخم در ۶۰ روز پس از عمل جراحی

انتقال و تفکیک گروه‌ها

در این مرحله، پیش از انتقال ماهی‌ها به استخر خاکی، ماهی‌ها از طریق ایجاد برش‌هایی در قسمت‌های مختلف بدن مشخص شدند: (گروه ۱) انتهای اولین خار باله پشتی، (گروه ۲) انتهای باله دم و (گروه ۳) انتهای خار باله مخرجی. این علامت‌گذاری در بهار سال بعد امکان شناسایی و تفکیک آسان بین گروه‌ها را فراهم کرد.

انتقال به استخر خاکی

سپس، مولدین به یک استخر خاکی به مساحت یک هکتار در مزرعه ماهی دزفول منتقل شدند و تا اسفند ماه سال بعد جهت تکمیل چرخه تولیدمثلی در آنجا نگهداری شدند.

نمونه‌گیری و آزمایش‌ها

نمونه‌های خونی در آغاز (قبل از جراحی)، یک ماه پس از جراحی، سپس سه ماه بعد از انتقال به استخر خاکی دزفول و در نهایت یک سال پس از جراحی گرفته شد. نمونه خون از طریق سوراخ کردن ورید دمی گرفته شد. پارامترهای هماتولوژیک و آزمون NBT (نیتروبلا تترازولیم) با استفاده از نمونه‌های خون کامل همراه با هپارین انجام شد. خون بدون هپارین سانتریفیوژ شد و سرم برای تحلیل‌های بیوشیمیایی جدا شد.

آزمون هورمون‌های جنسی استروئیدی

میزان هورمون‌های جنسی استروئیدی در سرم با استفاده از روش الایزا (ELISA) تعیین شد. سرم جدا شد و در صورت نیاز با دی‌اتیل اتر برای حذف چربی‌ها و پروتئین‌های اضافی استخراج شد. در این مطالعه، از کیت‌های ELISA شرکت Neogen (چین) بر پایه اصل اتصال رقابتی فاز جامد استفاده شد. جذب نوری هر چاهک در طول موج 450 ± 10 نانومتر با دستگاه Dynatech MR5000 طی ۱۰ دقیقه پس از افزودن محلول توقف اندازه‌گیری شد. در نهایت داده‌ها با استفاده از کنترل‌ها و استانداردهای مناسب محاسبه گردید (Mohammadian et al. 2015).

نتایج

نتایج آزمایشات هورمونی

هورمون لوتهینه‌کننده (LH)

همان‌طور که در جدول ۱ توصیف شده، سطح LH پیش از جراحی در گروه G2 به طور معنی‌داری بیشتر از سایر گروه‌ها بود ($P \leq 0.05$). یک ماه پس از جراحی، سطح LH در گروه G1 به طور معنی‌داری کمتر از سایر گروه‌ها بود ($P \leq 0.05$).

یک سال پس از جراحی، سطح LH در گروه‌های G1 و G2 به طور معنی‌داری کمتر از گروه‌های G3 و کنترل بود ($P \leq 0.05$). همچنین سطح LH در گروه‌های G1، G3 و کنترل یک سال پس از جراحی نسبت به قبل از جراحی و یک ماه پس از آن به طور معنی‌داری افزایش یافت ($P \leq 0.05$). اما در گروه G2، سطح LH یک سال پس از جراحی به طور معنی‌داری کمتر از قبل از جراحی و یک ماه پس از آن بود ($P \leq 0.05$).

پروژسترون

یک ماه پس از جراحی، سطح پروژسترون در گروه G1 به طور معنی‌داری کمتر از سایر گروه‌ها بود ($P \leq 0.05$). یک سال پس از جراحی، اختلاف معنی‌داری در سطح پروژسترون بین گروه‌ها مشاهده نشد ($P \leq 0.05$). در تمام گروه‌ها، سطح پروژسترون در یک ماه و یک سال پس از جراحی نسبت به قبل از جراحی به طور معنی‌داری افزایش یافت ($P \leq 0.05$).

استرادیول

سطح استرادیول پیش از جراحی و یک سال پس از جراحی در گروه G1 به طور معنی‌داری بیشتر از سایر گروه‌ها بود ($P \leq 0.05$). پیش از جراحی، سطح استرادیول در گروه G2 به طور معنی‌داری کمتر از سایر گروه‌ها بود ($P \leq 0.05$). یک ماه پس از جراحی، سطح استرادیول در گروه G1 به طور معنی‌داری کمتر از سایر گروه‌ها بود ($P \leq 0.05$). همچنین سطح استرادیول در گروه G1 یک ماه پس از جراحی نسبت به قبل از

جراحی و یک سال پس از آن به طور معنی‌داری کاهش یافت ($P \leq 0/05$). در گروه G2، سطح استرادیول یک ماه و یک سال پس از جراحی نسبت به قبل از جراحی به طور معنی‌داری افزایش یافت ($P \leq 0/05$). در گروه‌های G3 و کنترل در هیچ یک از مراحل نمونه‌گیری تغییر معنی‌داری در سطح استرادیول مشاهده نشد ($P \leq 0/05$).

تستوسترون

سطح تستوسترون پیش از جراحی در گروه‌های G1 و G2 به طور معنی‌داری بیشتر از گروه‌های G3 و کنترل بود ($P \leq 0/05$). یک ماه پس از جراحی، سطح تستوسترون در گروه G1 به طور معنی‌داری بیشتر از سایر گروه‌ها بود ($P \leq 0/05$). یک سال پس از جراحی، سطح تستوسترون در گروه‌های G1 و G2 به طور معنی‌داری کمتر از گروه‌های G3 و کنترل بود ($P \leq 0/05$). تفاوت معنی‌داری در سطح تستوسترون در مراحل مختلف نمونه‌گیری مشاهده نشد ($P \leq 0/05$). اما در گروه‌های G3 و کنترل، سطح تستوسترون یک سال پس از جراحی نسبت به قبل و یک ماه پس از جراحی به طور معنی‌داری افزایش یافت ($P \leq 0/05$).

جدول ۰۱ تغییرات هورمون‌های لو‌تینه‌کننده (LH)، پروژسترون، استرادیول و تستوسترون

هورمون‌ها	گروه‌ها	قبل از جراحی	یک ماه پس از جراحی	یک سال پس از جراحی
هورمون لو‌تینی‌کننده (LH) میلی واحد بین‌المللی در هر میلی‌لیتر (mIU/ml)	G1	۴/۰±۰۹۰/۶۷B.b	۴/۰±۴۶/۱۸B.b	۵/۰±۵۱/۴۶B.a
	G2	۷/۰±۰۵۰/۵۷A.a	۷/۱±۵۷۱/۷۴A.a	۴/۰±۷۴/۳۸C.b
	G3	۴/۰±۷۶۰/۰۵B.b	۷/۲±۵۲/۱۳A.a	۶/۰±۹۱/۴۴A.a
	C	۴/۰±۲۶۰/۰۳B.b	۶/۲±۹۲/۰۳A.a	۶/۰±۴۱/۶۴A.a
پروژسترون (Progesterone) نانو گرم در دسی لیتر (ng/dl)	G1	۰/۰۰A.b	۰/۰±۲۴/۱۱B.a	۰/۰±۲۸/۱۷A.a
	G2	۰/۰۰A.b	۰/۰±۵۶/۰۷A.a	۰/۰±۵۴/۱۶A.a
	G3	۰/۰۰A.b	۰/۰±۵۷/۲۵A.a	۰/۰±۶۱/۲۶A.a
	C	۰/۰۰A.b	۰/۰±۴۵/۱۵A.a	۰/۰±۵۱/۱۶A.a
استرادیول (Esteradiol) پیکوگرم در میلی لیتر (pg/ml)	G1	۱۳۰۲/۵۸±۵۰/۳۲A.a	۵۹۸/۲۷۲±۱۷/۹۲B.b	۱۳۰۳/۱۳±۸۰/۳۰A.a
	G2	۸۰۳/۷۵±۶۵/۰۲C.b	۱۰۲۹±۱۳/۲۸A.a	۱۰۶۹/۲۶±۲۰/۵۴B.a
	G3	۱۱۳۷±۵/۷۰B.a	۹۸۱/۲۰۷±۶۰/۴۱A.ab	۷۹۸±۰/۳۰C.a
	C	۱۱۱۷±۳/۶B.a	۹۶۰/۱۰۷±۶۰/۴۱A.ab	۷۵۰±۰/۱۰C.a
تستوسترون (Testosterone) نانوگرم در میلی لیتر (ng/ml)	G1	۲/۰±۹۳۰/۹۲AB.a	۳/۰±۳۱۰/۴۶A.a	۲/۰±۴۹۰/۶۴B.a
	G2	۳/۱±۱۴/۳۱A.a	۲/۰±۲۹۰/۸۱B.a	۳/۰±۱۴۰/۴۶B.a
	G3	۱/۰±۳۳۰/۴۲B.b	۱/۰±۳۳۰/۵۵B.b	۳/۰±۹۸۰/۵۳A.a
	C	۱/۰±۲۳/۳۱B.b	۱/۰±۲۷۰/۵۶B.b	۳/۰±۷۱۰/۴۳A.a

بحث و نتیجه‌گیری

عمل اواریکتومی (برداشتن تخمدان) در گونه‌های مختلف حیوانات پرورشی به دلایل مختلف انجام شده است. برداشت یک‌طرفه تخمدان نه تنها به خوبی توسط گونه‌ها تحمل می‌شود، بلکه می‌تواند چندین بار برای ارزیابی‌های فیزیولوژیکی و تولیدمثلی انجام شود. به طور کلی، در صورت از دست دادن یکی از غدد جنسی (تخمدان)، چه به صورت طبیعی (مانند تعیین جنسیت وابسته به دما در ماهیان یا خزندگان) یا با جراحی، در میان مهره‌داران رشد جبرانی در تخمدان باقی‌مانده مشاهده می‌شود، به طوری که باروری با افراد دارای دو غده سالم برابر می‌شود (Luckenbach et al., 2008).

مطالعات زیادی به بررسی این پدیده در مهره‌داران غیرپستاندار مانند دوزیستان (Jorgensen et al., 1979)، خزندگان و ماهیان (Tyler et al., 1997; Tyler & Sumpter, 1996; Dadzie & Hyder, 1976; Tyler et al., 1994) پرداخته‌اند.

در کنار سایر بافت‌ها، خون به دلیل پویایی و در دسترس بودن، یکی از مهم‌ترین مایعات زیستی محسوب می‌شود که نمایه‌ی سلول‌های مختلف در آن می‌تواند بسته به مسیرهای فیزیولوژیکی و پاتولوژیکی بسیار تغییر کند. تعیین محدوده‌های طبیعی پارامترهای خونی و پایش تغییرات آن‌ها در طول بیماری همچنان نقش مهمی در تشخیص بسیاری از بیماری‌های ماهیان ایفا می‌کند (Stoskopf, 1988).

هورمون‌های جنسی دقیق‌ترین شاخص برای ارزیابی بلوغ غدد جنسی هستند رشد زرده در تخمک در ماهیان استخوانی معمولاً وابسته به هورمون‌های استروئیدی تخمدانی است که سنتز آن‌ها توسط گنادوتروپین‌های هیپوفیزی کنترل می‌شود (Fostier et al., 1983).

تفاوت‌های پیش‌جراحی در سطح استرادیول/تستوسترون احتمالاً ناشی از تفاوت‌های شرایط نگهداری ماهی‌ها بوده است. در یک ماه پس از جراحی، میزان استرادیول در موارد برداشت یک‌طرفه تخمدان بیشتر از گروه برداشت ۵۰٪ تخمدان بود و هر دو گروه جراحی تا پایان مطالعه افزایش نشان دادند که با اوج پیش‌تخمک‌گذاری استرادیول β ۱۷ و تستوسترون هم‌خوانی داشت (Yasemi et al., 2016; King & Pankhurst, 2003).

پیش‌ماده‌ی اصلی استرادیول، تستوسترون است (Fostier et al., 1983). افزایش استرادیول پس از جراحی در گروه برداشت ۵۰٪ تخمدان می‌تواند نشان‌دهنده کاهش فعالیت آروماتاز در اثر عوامل محیطی یا جراحی باشد. بر خلاف ماهیان استخوانی که افزایش استرادیول طی ویتروزن رویدادی معمول است (Nagahama, n.d.; Mehrpoosh et al., 2013; Jobling et al., 2002; Thomas, 2003) یا افزایش پیش‌تخمک‌گذاری تستوسترون (Nagahama, 1987) این افزایش را به تغییرات در فعالیت سندرم گنادوتروپ مرتبط دانسته‌اند.

قبل از جراحی، خامه ماهیان (*milked fish*) سطوح قابل شناسایی از پروژسترون نداشتند. برداشت ۵۰٪ تخمدان به طور معنی‌داری باعث کاهش سطح پروژسترون در یک ماه پس از جراحی شد (احتمالاً به علت اثرات استرس جراحی)، اما در ارزیابی‌های انتهایی اختلافی مشاهده نشد که نشان می‌دهد اثرات طولانی‌مدت جراحی وجود نداشته است.

داده‌ها نشان می‌دهد که غلظت پروژسترون در تخمدان طی تخم‌ریزی پایین است (کمتر از 1 ng/mL)؛ که حاکی از فعالیت کم یا عدم فعالیت این هورمون در تخمدان بوده و در صورت وجود، اثرات غیرمستقیم آن از طریق ترکیبات دی‌هیدروکسی آن اعمال می‌شود.

نتایج ما روی کپور نقره‌ای تأییدکننده یافته‌های Yasemi و همکاران (۲۰۱۶) است که نشان دادند سطح پروژسترون در مراحل بلوغ ۳-۴ در مقایسه با مراحل ۱-۲ افزایش یافته و در پاییز/زمستان به اوج می‌رسد. برخلاف گونه‌هایی چون سوف که پروژسترون به طور یکنواخت پایین بود، یا در گونه‌هایی مانند اردک ماهی که Khodadoust و همکاران (۲۰۱۵) نشان دادند که جهش پیش‌تخمک‌گذاری پروژسترون وجود ندارد.

ماهیان مورد جراحی شده نشان دادند که:

۱. بهبودی طبیعی پس از جراحی داشتند (بر اساس اندازه‌گیری‌های بیوشیمیایی و هورمونی).
۲. شاخص‌های کیفیت تخمدان و تخمک‌الگوهای طبیعی ترشح هورمونی را دنبال کردند.
۳. هیچ تغییر معنی‌داری در یک سال پس از عمل مشاهده نشد.

این نتایج در مجموع نشان می‌دهد که کپور معمولی یک مدل جراحی مؤثر است و هر دو گروه برداشت ۵۰٪ و برداشت یک‌طرفه تخمدان توانستند عملکرد تولیدمثلی/فیزیولوژیکی طبیعی خود را حفظ کنند. این یافته‌ها می‌تواند به برداشت غیرکشنده خاویار در گونه‌های ارزشمندی مانند تاسماهیان منجر شود.

این فرایند نتایج قابل قبولی را نشان داد و تأیید کرد که ماهی‌های تحت جراحی می‌توانند بهبودی مناسبی پس از عمل داشته باشند، همان‌طور که داده‌های بیوشیمیایی و هورمونی حاصل از نمونه‌های خون در طول دوره بهبودی نشان داد. شاخص‌های تخمدانی و پایداری برداشت تخمک نیز با الگوهای ترشح هورمون‌های استروئیدی مطابقت داشت و تغییر معنی‌داری در طول سال‌های تولیدمثلی مشاهده نشد.

این یافته‌ها نشان می‌دهد که علیرغم استفاده از ماهیان کپور معمولی به عنوان مدل، روش انجام شده بسیار مؤثر بوده است. به طور کلی، درمان‌های جراحی مانند برداشت ۵۰٪ یا یک‌طرفه تخمدان، باعث ایجاد تفاوت‌های معنی‌داری در عملکرد تولیدمثلی یا فیزیولوژیکی مولدین بالغ در مقایسه با ماهیان سالم نشد.

مشاهدات ما همچنین از این ایده حمایت می‌کند که گونه‌هایی چون تاسماهیان و سایر گونه‌های خاویاری با ارزش بالا، به طور فزاینده‌ای برای تولید خاویار و مولدین (چه برای اهداف تجاری و چه آبی‌پروری) مورد استفاده قرار می‌گیرند و این می‌تواند ارزش جانبی بالایی برای پروژه‌های تولید مولدین در آبی‌پروری داشته باشد.

References

1. Jones, R. E., Fitzgerald, K. T., & Tokarz, R. R. (1977). Endocrine control of clutch size in reptiles. VII. Compensatory ovarian hypertrophy following unilateral ovariectomy in *Sceloporus occidentalis*. *General and Comparative Endocrinology*, 31, 157–160. [https://doi.org/10.1016/0016-6480\(77\)90203-9](https://doi.org/10.1016/0016-6480(77)90203-9)
2. Tyler, C. R., Nagler, J. J., Pottinger, T. G., & Turner, M. A. (1994). Effects of unilateral ovariectomy on recruitment and growth of follicles in the rainbow trout, *Oncorhynchus mykiss*. *Fish Physiology and Biochemistry*, 13, 309–316. <https://doi.org/10.1007/BF00003435>
3. Dadzie, S., & Hyder, M. (1976). Compensatory hypertrophy of the remaining ovary and the effects of methallibure in the unilaterally ovariectomized *Tilapia aurea*. *General and Comparative Endocrinology*, 29, 433–440. [https://doi.org/10.1016/0016-6480\(76\)90026-5](https://doi.org/10.1016/0016-6480(76)90026-5)
4. Goswami, S. V., & Sundararaj, B. I. (1968). Compensatory hypertrophy of the remaining ovary after unilateral ovariectomy at various phases of the reproductive cycle of catfish, *Heteropneustes fossilis* (Bloch). *General and Comparative Endocrinology*, 11, 401–413. [https://doi.org/10.1016/0016-6480\(68\)90097-X](https://doi.org/10.1016/0016-6480(68)90097-X)
5. Luckenbach, J. A., Kusakabe, M., Swanson, P., & Young, G. (2008). Unilateral ovariectomy increases egg size and reduces follicular atresia in the semelparous coho salmon, *Oncorhynchus kisutch*. *Journal of Experimental Zoology Part A: Ecological Genetics and Physiology*, 309, 468–476. <https://doi.org/10.1002/jez.476>
6. Jorgensen, C. B., Billeter, E., & Poulsen, K. (1979). Effects of unilateral ovariectomy on growth of oocytes in the ovaries of adult toads (*Bufo bufo bufo* L.). *Biology of Reproduction*, 20, 346–354. <https://doi.org/10.1095/biolreprod20.2.346>
7. Tyler, C. R., & Sumpter, J. P. (1996). Oocyte growth and development in teleosts. *Reviews in Fish Biology and Fisheries*, 6, 287–318. <https://doi.org/10.1007/BF00122584>
8. Tyler, C. R., Pottinger, T. G., Coward, K., Prat, F., Beresford, N., & Maddix, S. (1997). Salmonid follicle-stimulating hormone (GtH I) mediates vitellogenic development of oocytes in the rainbow trout, *Oncorhynchus mykiss*. *Biology of Reproduction*, 57, 1238–1244. <https://doi.org/10.1095/biolreprod57.5.1238>
9. Stoskopf, M. K. (1988). Tropical fish medicine. Fish chemotherapeutics. *Veterinary Clinics of North America: Small Animal Practice*, 18, 331–348. [https://doi.org/10.1016/s0195-5616\(88\)50035-9](https://doi.org/10.1016/s0195-5616(88)50035-9)
10. Brunt, J., & Austin, B. (2005). Use of a probiotic to control lactococcosis and streptococcosis in rainbow trout, *Oncorhynchus mykiss* (Walbaum). *Journal of Fish Diseases*, 28, 693–701. <https://doi.org/10.1111/j.1365-2761.2005.00672.x>
11. Řehulka, J., Minařík, B., Adamec, V., & Řehulková, E. (2005). Investigations of physiological and pathological levels of total plasma protein in rainbow trout, *Oncorhynchus mykiss* (Walbaum). *Aquaculture Research*, 36, 22–32. <https://doi.org/10.1111/j.1365-2109.2004.01177.x>

12. Sano, T. (n.d.). Haematological studies of the culture fishes in Japan 3 Changes in blood constituents with growth of rainbow trout. Retrieved from <https://eurekamag.com/research/024/766/024766976.php>
13. Yasemi, M., P. R., T. H., Y. B., & J. A. (2016). Changes in sex steroid hormones, calcium ions, and alkaline phosphatase levels during different stages of sexual maturation in silver carp broodstock (*Hypophthalmichthys molitrix*). *Animal Research Journal (Iranian Journal of Biology)*, 29, 503–514.
14. Mohammadnejad Shamushaki, M., & Hojjati, V. (2014). Hematological study and some serum biochemical factors in Caspian Sea carp (*Cyprinus carpio*). *Animal Biology Journal*, 6(3), 63.
15. Akhoundian, M., Savari, A., Salamat, N., Mohaedinia, A., & Salari, M. A. (2015). Changes in plasma levels of steroid hormones (17 β -estradiol, 17 α ,20 β -dihydroxyprogesterone, and cortisol) and electrolytes (calcium, sodium, potassium) during different reproductive cycle stages of Caspian roach (*Rutilus rutilus caspicus*) in Bandar Torkaman, southern Caspian Sea. *Scientific Research Journal of Oceanography*, 6(21), 117–126.
16. Heidari, B., Roozati, S. A., & Yavari, L. (2009). Changes in plasma levels of steroid hormones during oocyte development of Caspian Kutum (*Rutilus frisii kutum*, Kamensky, 1901).
17. Pickering, A. D. (1981). *Stress and fish*. London, UK: Academic Press.
18. Dahle, R., Taranger, G. L., Karlsen, Ø., Kjesbu, O. S., & Norberg, B. (2003). Gonadal development and associated changes in liver size and sexual steroids during the reproductive cycle of captive male and female Atlantic cod (*Gadus morhua* L.). *Comparative Biochemistry and Physiology - A Molecular and Integrative Physiology*, 136, 641–653. [https://doi.org/10.1016/S1095-6433\(03\)00215-0](https://doi.org/10.1016/S1095-6433(03)00215-0)
19. Tyler, C. R., & Sumpter, J. P. (1990). The development of a radioimmunoassay for carp, *Cyprinus carpio*, vitellogenin. *Fish Physiology and Biochemistry*, 8, 129–140. <https://doi.org/10.1007/BF00004440>
20. Akhavan, S. R., Salati, A. P., Falahatkar, B., & Jalali, S. A. H. (2016). Changes of vitellogenin and lipase in captive Sterlet sturgeon (*Acipenser ruthenus*) females during previtellogenesis to early atresia. *Fish Physiology and Biochemistry*, 42, 967–978. <https://doi.org/10.1007/s10695-015-0189-8>
21. Stahl, M. T., Whitley, G. W., & Kelly, A. M. (2009). Reproductive biology of middle Mississippi River shovelnose sturgeon: Insights from seasonal and age variation in plasma sex steroid and calcium concentrations. *Journal of Applied Ichthyology*, 25, 75–82. <https://doi.org/10.1111/j.1439-0426.2009.01334.x>
22. Linares-Casenave, J., Kroll, K. J., Van Eenennaam, J. P., & Doroshov, S. I. (2003). Effect of ovarian stage on plasma vitellogenin and calcium in cultured white sturgeon. *Aquaculture*, 221, 645–656. [https://doi.org/10.1016/S0044-8486\(03\)00134-0](https://doi.org/10.1016/S0044-8486(03)00134-0)
23. Sancho, E., Ferrando, M. D., & Andreu, E. (1997). Sublethal effects of an organophosphate insecticide on the European eel, *Anguilla anguilla*. *Ecotoxicology and Environmental Safety*, 36, 57–65. <https://doi.org/10.1006/eesa.1996.1488>
24. Dorafshan, S., & Ebrahimzadeh, S. M. (2012). *Reproductive biology*. Isfahan, Iran: Isfahan University of Technology.
25. Shakoori, A. R., Mughal, A. L., & Iqbal, M. J. (1996). Effects of sublethal doses of fenvalerate (a synthetic pyrethroid) administered continuously for four weeks on the blood, liver, and muscles of a freshwater fish, *Ctenopharyngodon idella*. *Bulletin of Environmental Contamination and Toxicology*, 57, 487–494. <https://doi.org/10.1007/s001289900216>
26. Hafez Amini, P., Aryan, S., & Pariour, K. (2003). Effects of sodium chloride stress on blood glucose and cortisol hormone in common carp (*Cyprinus carpio*). *Iranian Scientific Fisheries Journal*, 12(3), 35–42.
27. Khanna, S. S., & Singh, T. (1971). Studies on the blood glucose level in *Channa punctatus* (Bloch.). *Acta Zoologica*, 52, 97–101. <https://doi.org/10.1111/j.1463-6395.1971.tb00551.x>

28. Fostier, A., Jalabert, B., Billard, R., Breton, B., & Zohar, Y. (1983). The gonadal steroids. *Fish Physiology*, 9, 277–372. [https://doi.org/10.1016/S1546-5098\(08\)60291-5](https://doi.org/10.1016/S1546-5098(08)60291-5)
29. King, H. R., & Pankhurst, N. W. (2003). Ovarian growth and plasma sex steroid and vitellogenin profiles during vitellogenesis in Tasmanian female Atlantic salmon (*Salmo salar*). *Aquaculture*, 219, 797–813. [https://doi.org/10.1016/S0044-8486\(02\)00647-6](https://doi.org/10.1016/S0044-8486(02)00647-6)
30. Nagahama, Y. (1987). Gonadotropin action on gametogenesis and steroidogenesis in teleost gonads. *Zoological Science*, 4(2), 209–222. <https://doi.org/10.2108/zsj.4.209>
31. Mehrpoosh, M., Akhoundian, M., Khara, H., Kabir, M., & Hajirezaee, S. (2013). Serum biochemical parameters of endangered Caspian brown trout, *Salmo trutta caspius* (Kessler, 1870). *Comparative Clinical Pathology*, 22, 899–901. <https://doi.org/10.1007/s00580-012-1496-4>
32. Jobling, S., et al. (2002). Altered sexual maturation and gamete production in wild roach (*Rutilus rutilus*) living in rivers that receive treated sewage effluents. *Biology of Reproduction*, 66, 272–281. <https://doi.org/10.1095/biolreprod66.2.272>
33. Thomas, P. C. (2003). *Breeding and seed production of fin fish and shell fish*.
34. Scott, A. P., & Canario, A. V. M. (n.d.). Status of oocyte maturation-inducing steroids in teleosts.
35. Mohammadian, T., Malekpouri, P., Zare, M., & Zainodini, M. A. (2015). Effects of different spawning agents on serum levels of reproductive steroid hormones and cortisol level in adult female *Barbus sharpeyi* (Gunther, 1874). *Fish Physiology and Biochemistry*, 41(6), 1475–1489. <https://doi.org/10.1007/s10695-015-0100-7>